

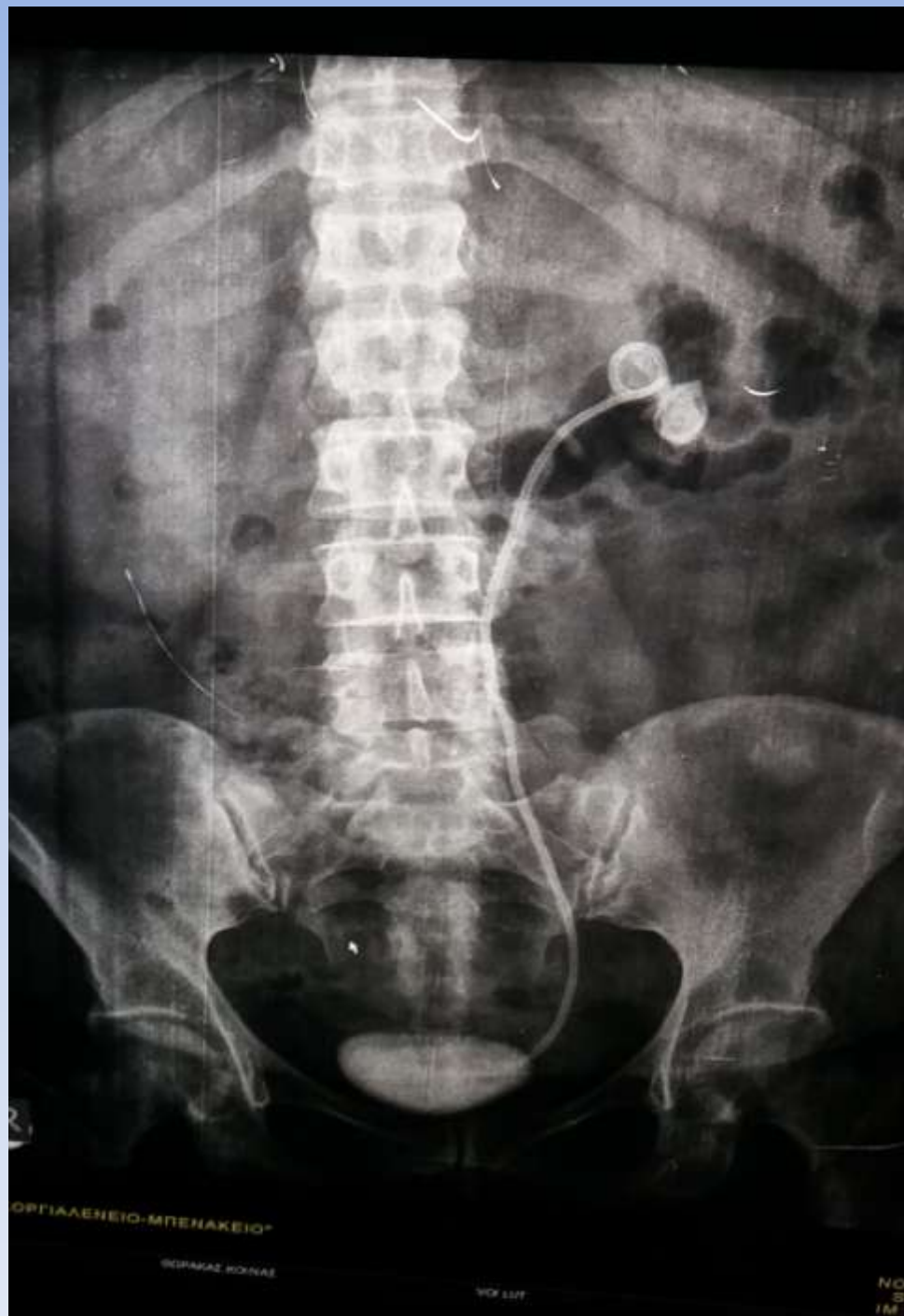Αντιμετώπιση ξεχασμένου ουρητηρικού stent



Βασίλειος Κλάψης
Ειδικευόμενος Ουρολογικής Κλινικής ΝΕΕΣ

Παρουσίαση περιστατικού

- Γυναίκα ασθενής 55 ετών
- Εικόνα κωλικού αριστερά και ερεθιστικά κυστικά ενοχλήματα
- Αναφερόμενη τοποθέτηση pig-tail αριστερά πρό 7ετίας για εμπύρετο πυελονεφρίτιδα επί λιθίασης ουρητήρα
- Έκτοτε καμία επίσκεψη στον ουρολόγο



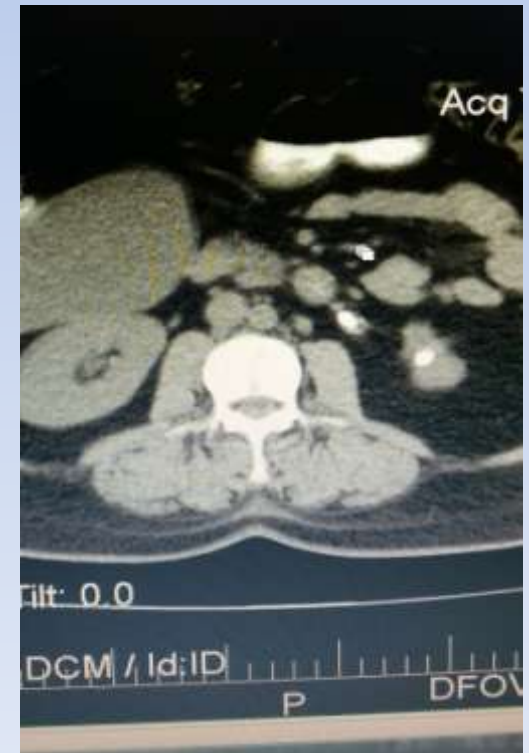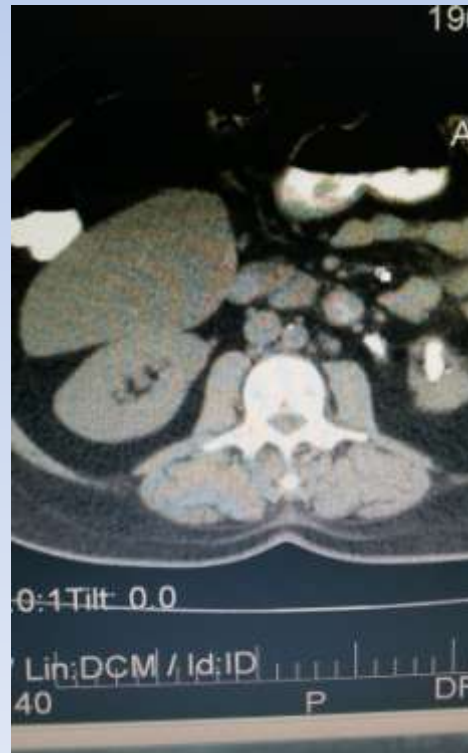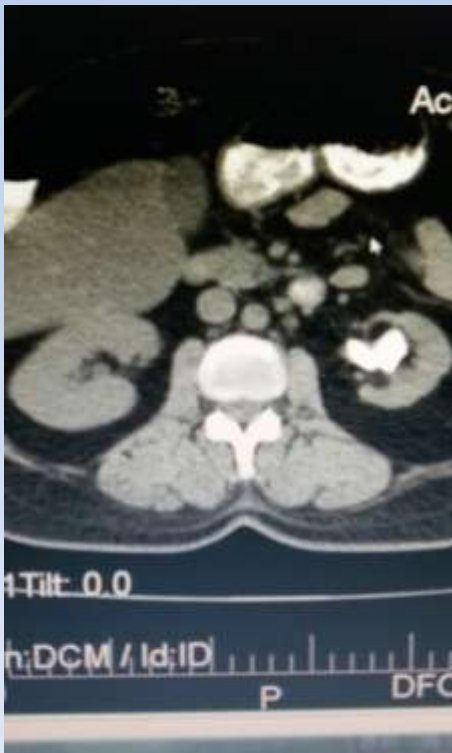ΟΡΓΙΑΛΕΒΗΙΟ-ΜΠΕΝΑΚΕΙΟ*

ΒΕΡΑΚΑΣ ΚΟΝΙΑΣ

NOX 1177

NO
31
IM

- Στείρα καλλιέργεια ούρων
- Cr=1.1 mg/dL
- NCCT

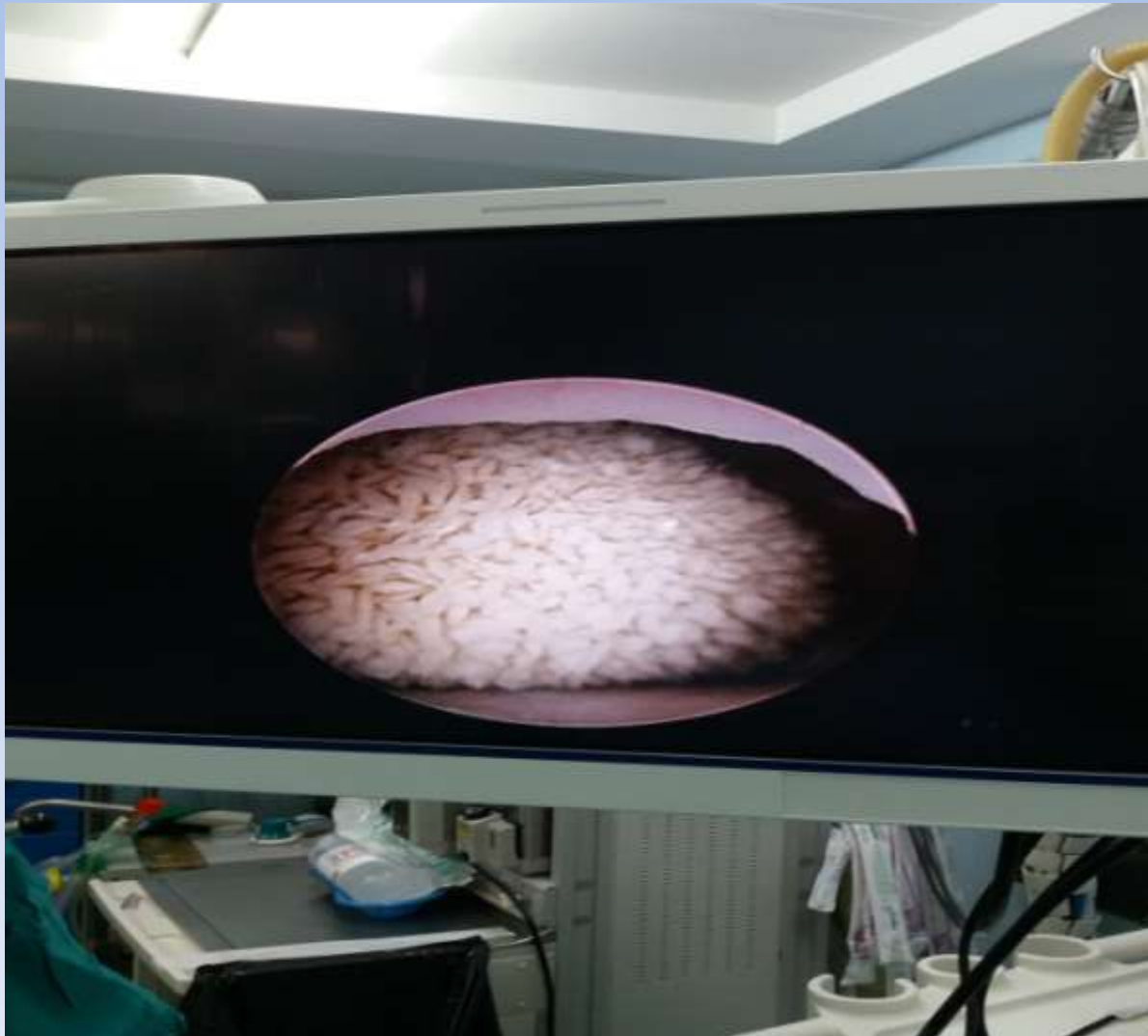

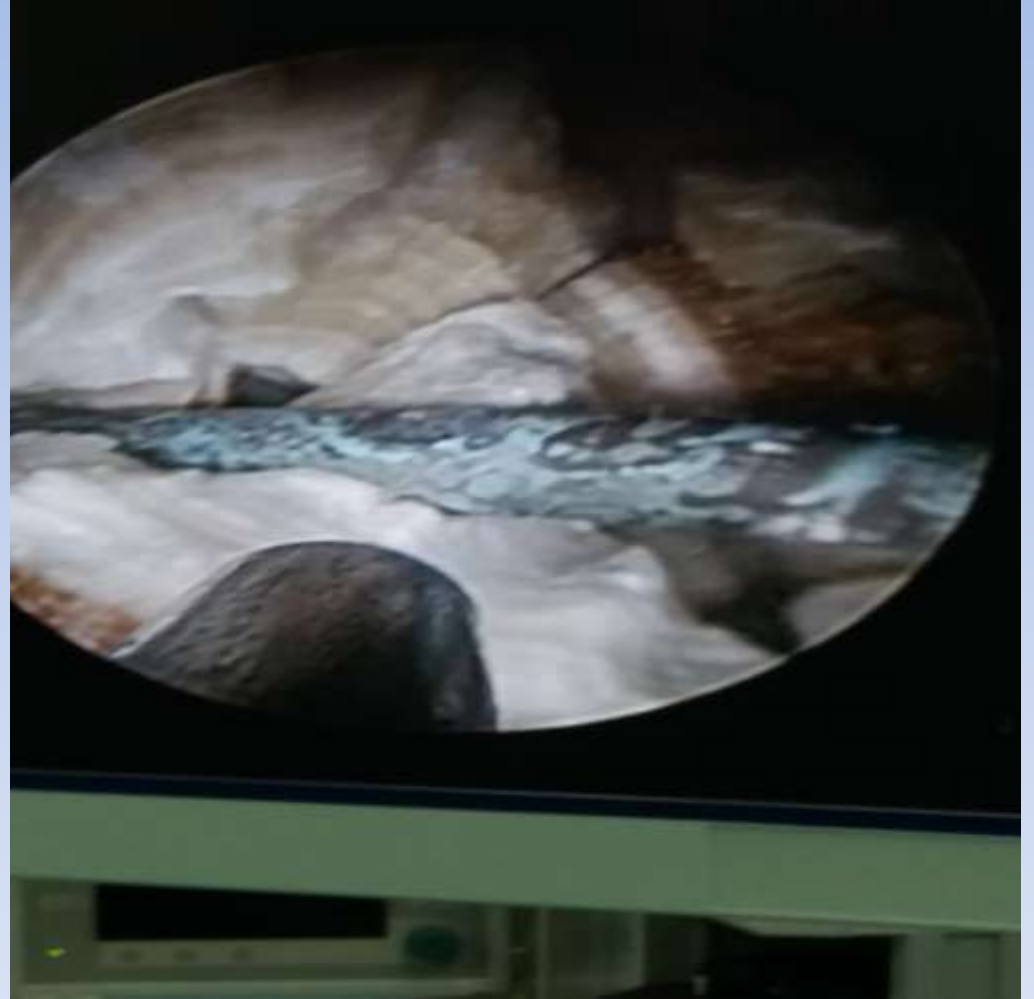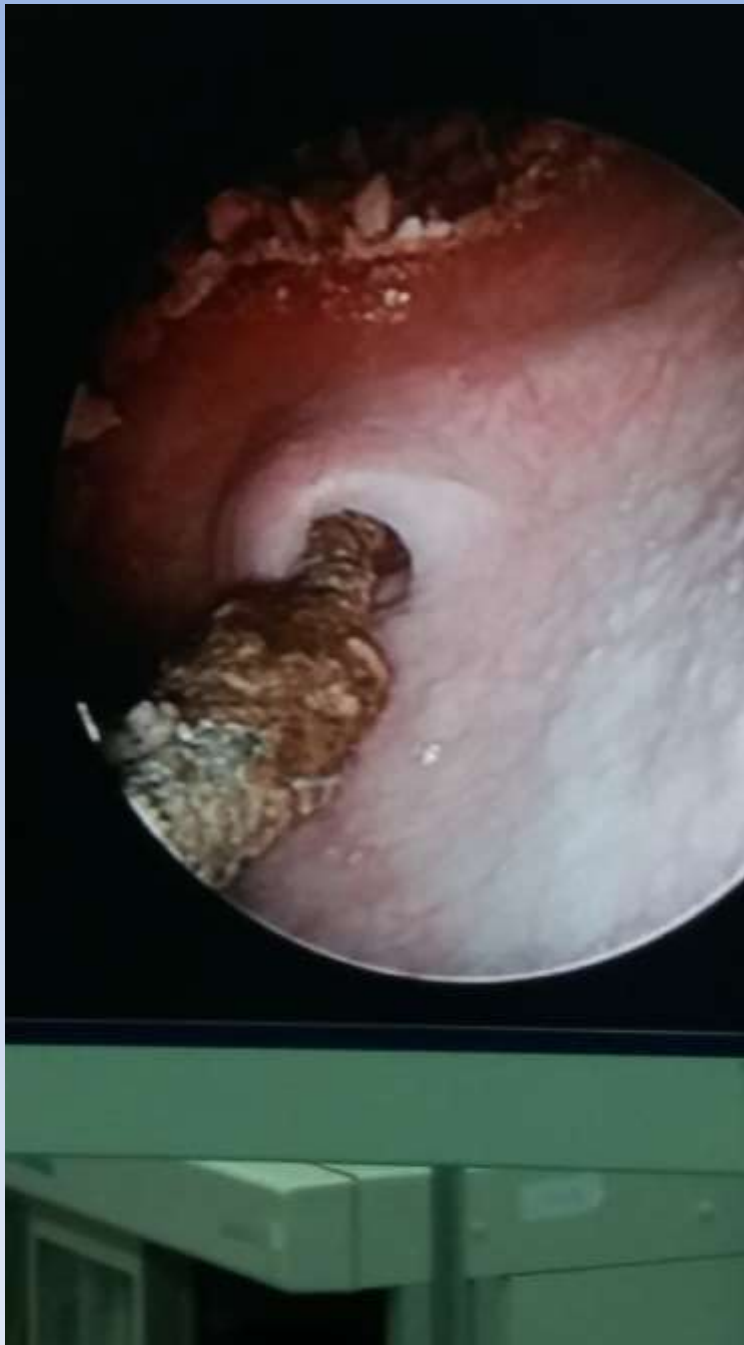- Διουρητικό νεφρόγραμμα: 29% αριστερά,
71% δεξιά

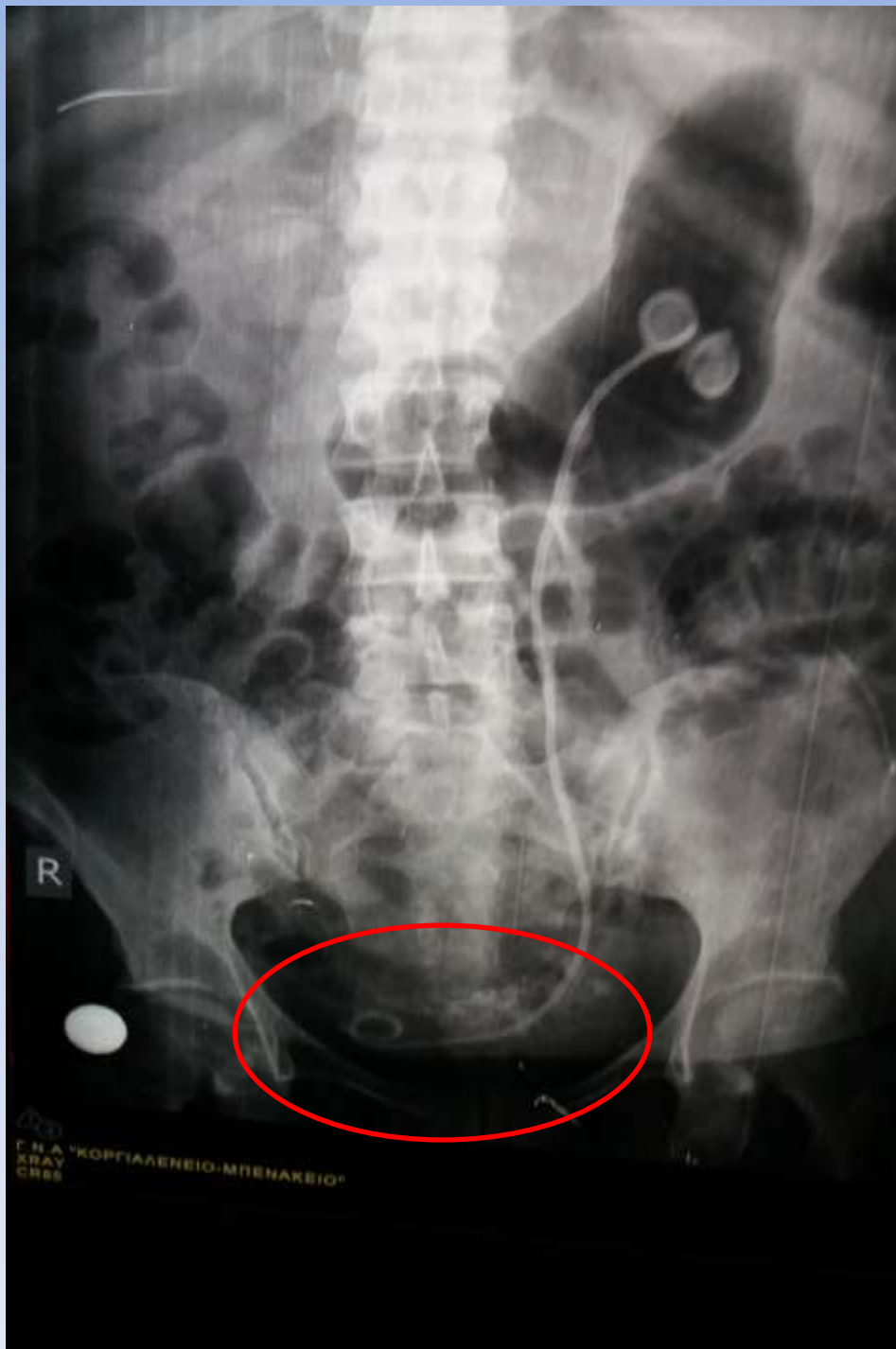Ποια είναι η σωστή αντιμετώπιση του περιστατικού;

1. Κυστεολιθοτριψία, ουρητηρολιθοτριψία και PCNL;
2. Νεφρεκτομή;
3. PCNL, ουρητηρολιθοτριψία και κυστεολιθοτριψία;
4. Πυελολιθοτομή, κυστεολιθοτομή και ουρητηρολιθοτριψία;

1^ο βήμα: κυστεολιθοτριψία με νεφροσκόπιο

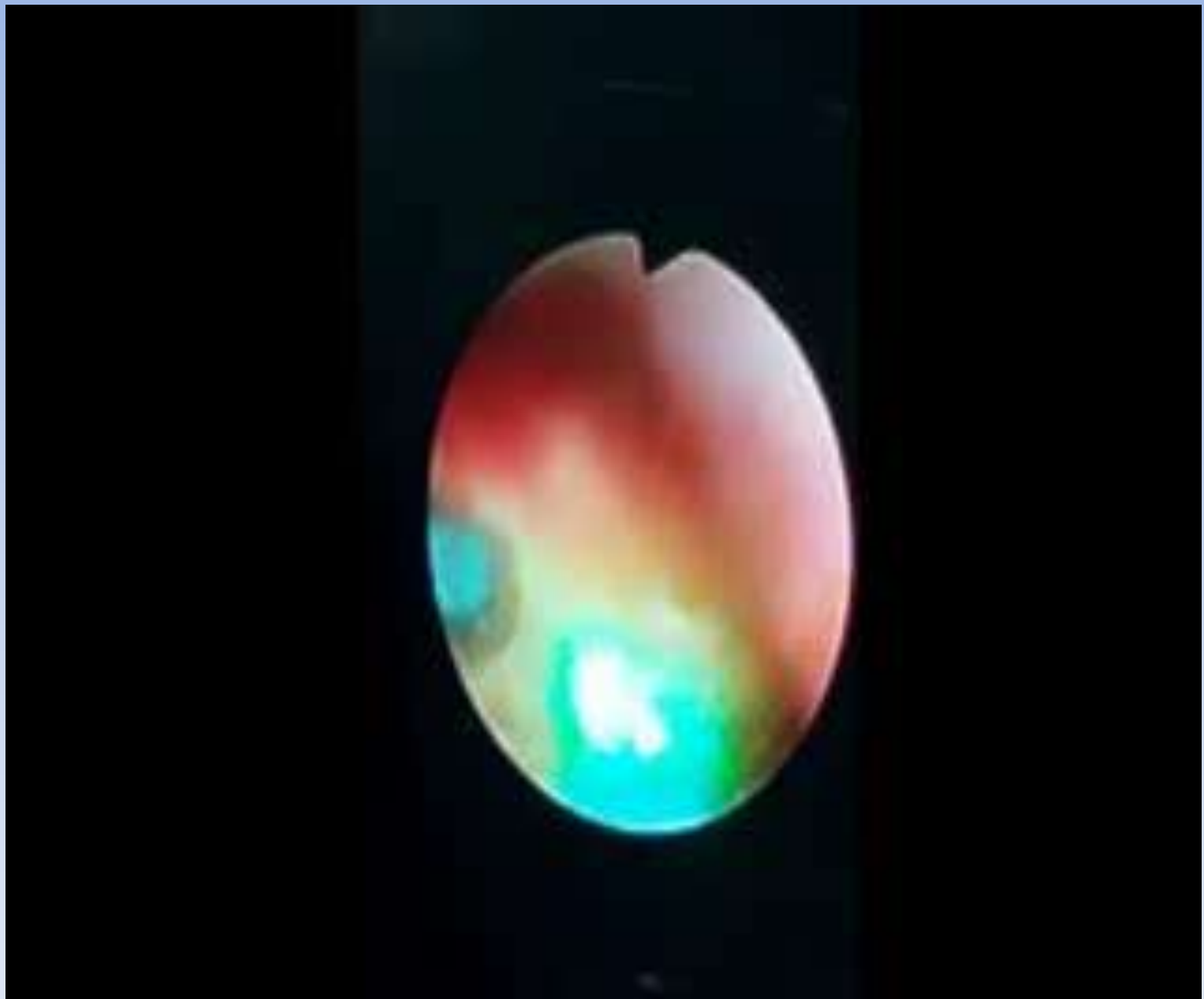


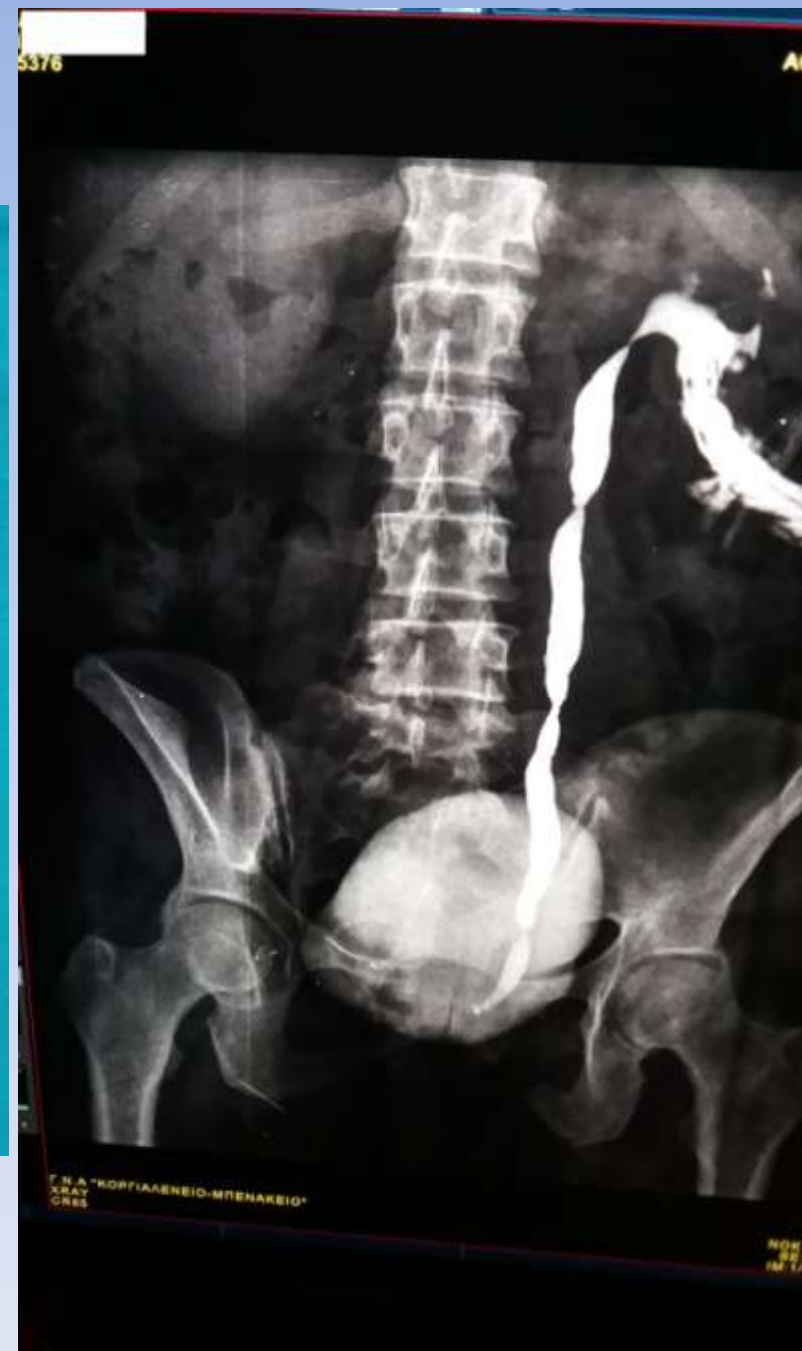
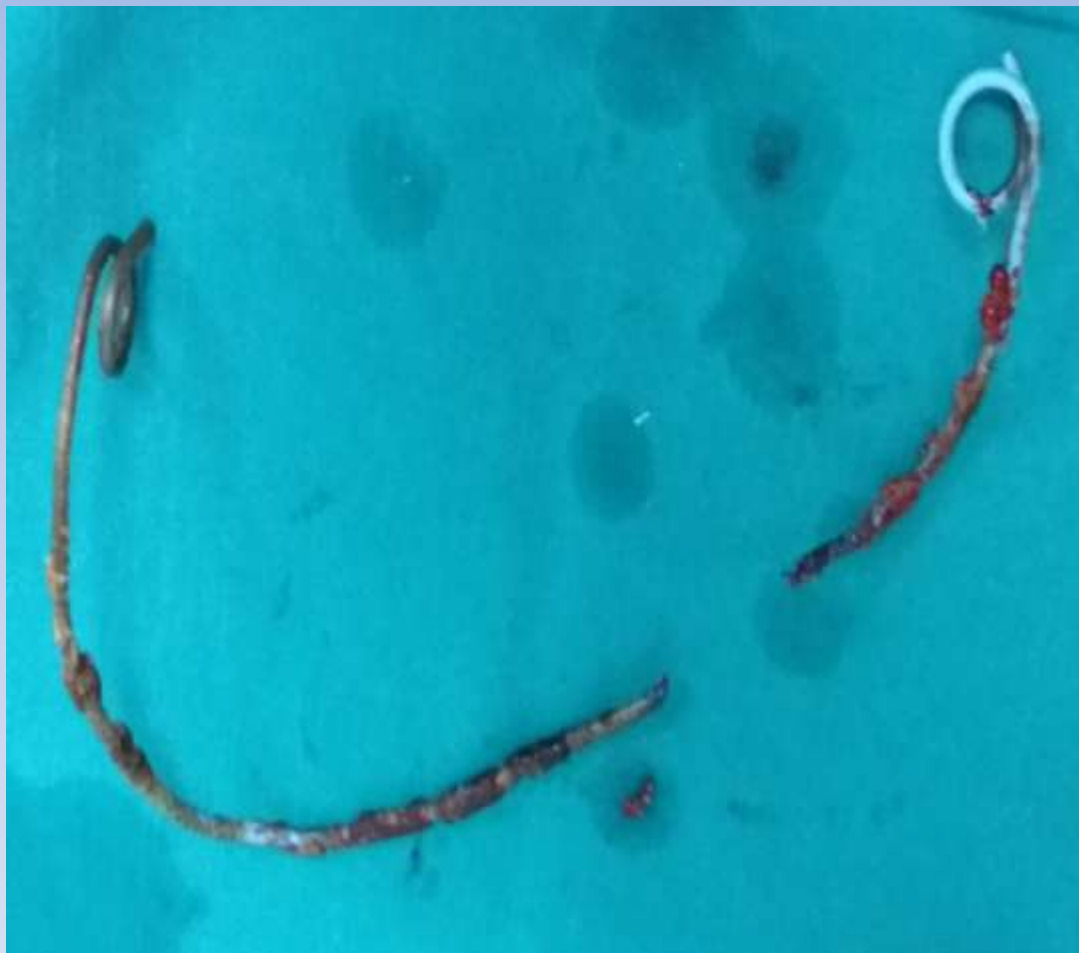


What's next?

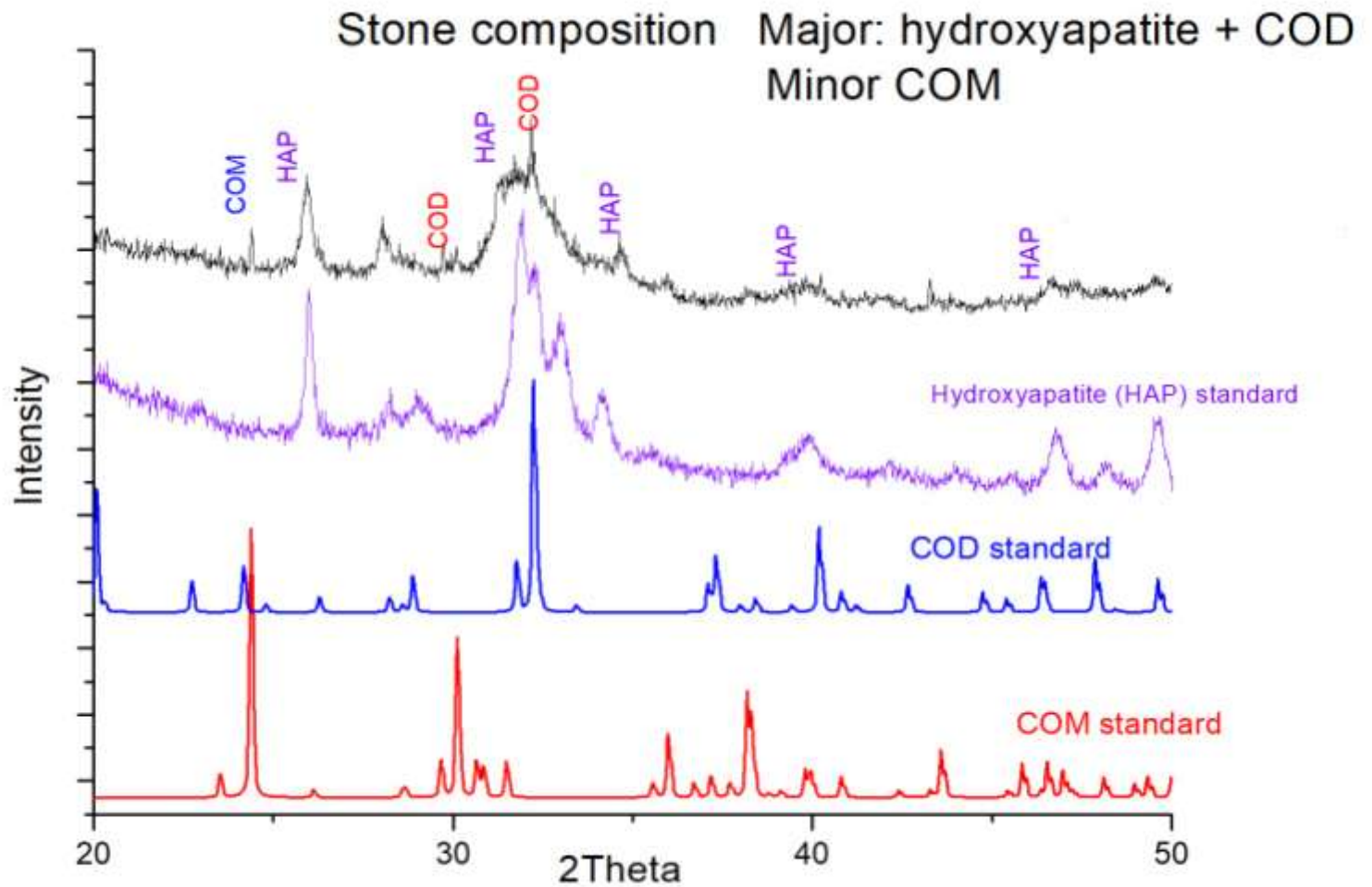
- Laser ουρητηρολιθοτριψία
- PCNL
- Antegrade ουρητηροσκόπηση





- Ομαλή μτχ πορεία
- Σύγκλειση νεφροστομίας και αφαίρεση ουρητηρικού καθετήρα την 1^η μτχ ημέρα
- Αφαίρεση νεφροστομίας τη 2^η μτχ ημέρα κατόπιν νεφροστομογραφίας
- Εξιτήριο

Ανάλυση λίθου (X-ray diffraction)

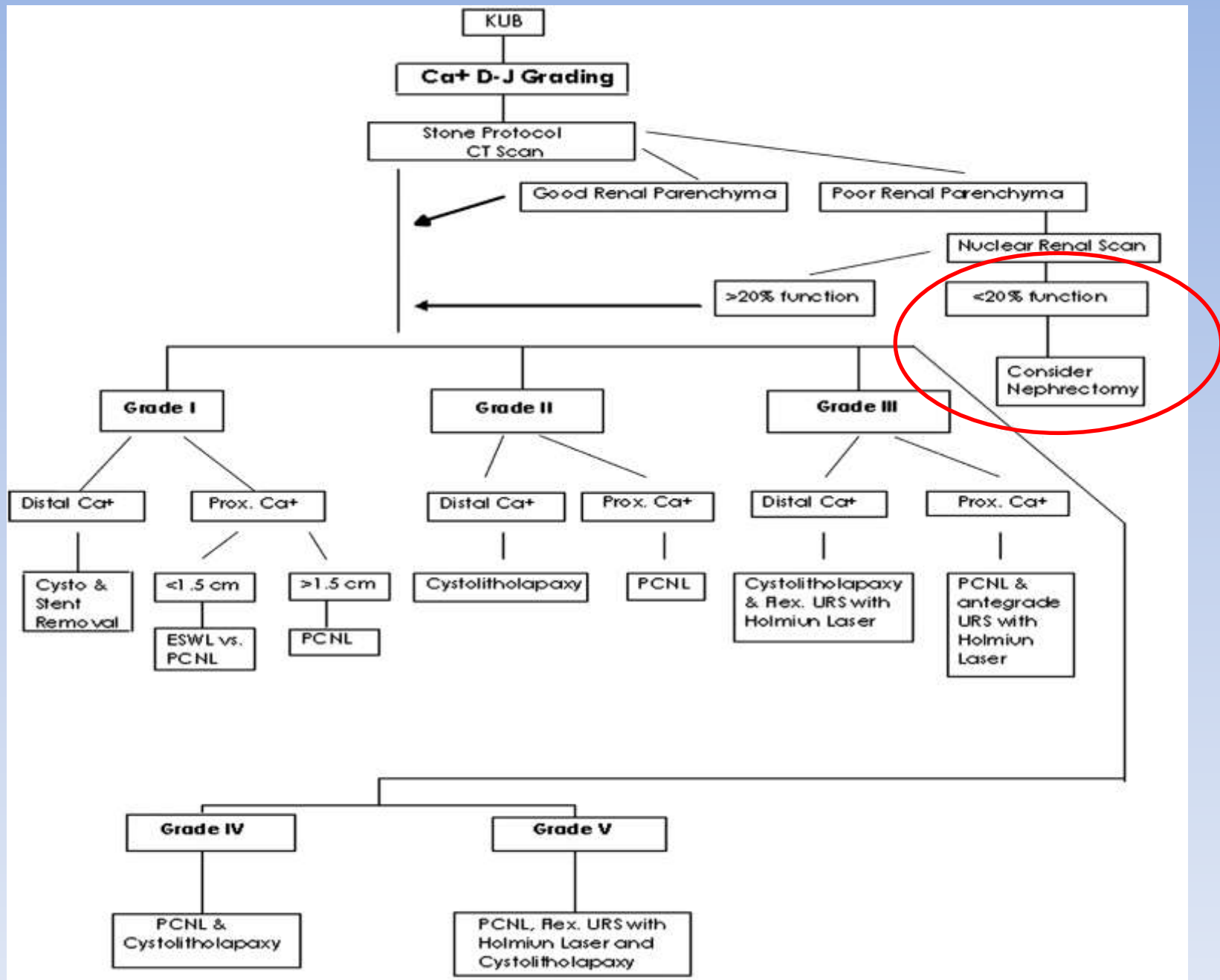


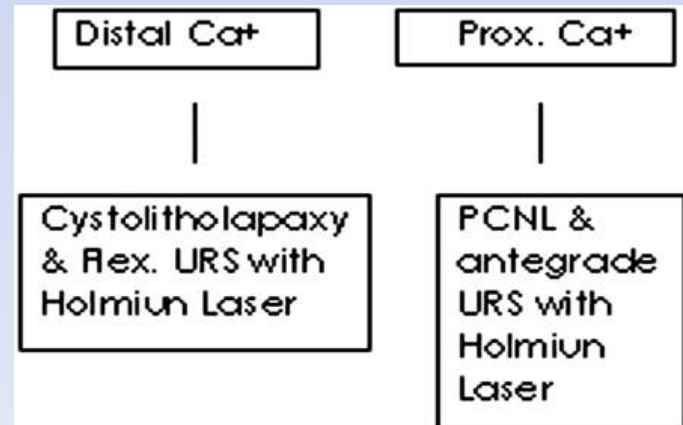
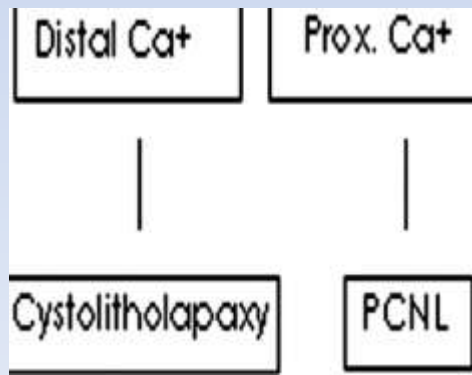
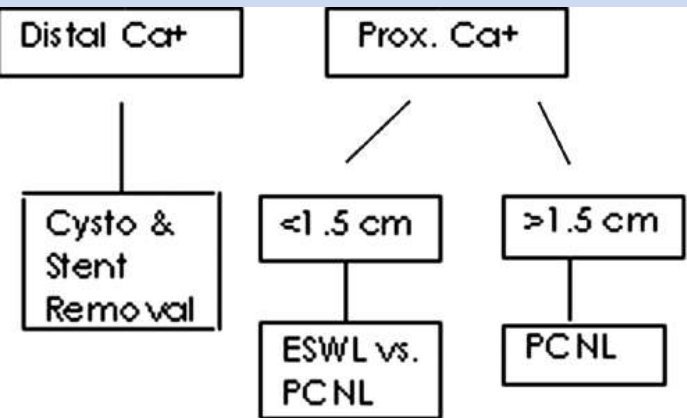


Αντιμετώπιση ασθενή με ξεχασμένο ουρητηρικό stent


- Acosta-Miranda et al., 2009: „FECal ureteral stent”
- stent που δεν μπορεί να αφαιρεθεί κυστεοσκοπικά λόγω κρυσταλλοποίησης και απαιτούνται επιπλέον παρεμβάσεις
- Grade I-V

The FECal Double-J: A Simplified Approach
in the Management of Encrusted and Retained
Ureteral Stents

Alex M. Acosta-Miranda, M.D., John Milner, M.D., and Thomas M.T. Turk, M.D.







PCNL &
Cystolitholapaxy



PCNL, Flex. URS with
Holmium Laser and
Cystolitholapaxy

- Καλύτερη αντιμετώπιση → πρόληψη
- Καταγραφή του χρόνου τοποθέτησης και προγραμματισμένης αφαίρεσης του stent
- Επαρκής ενημέρωση των ασθενών

Μελλοντικές κατευθύνσεις της έρευνας

- Επικαλύψεις με ουσίες που αναστέλλουν την κρυστάλλωση λιθογόνων αλάτων στην επιφάνεια του βιοϋλικού
- Βιοδιασπώμενα stent

Ευχαριστώ!

