

14^η

Εβδομάδα Ειδικευομένων

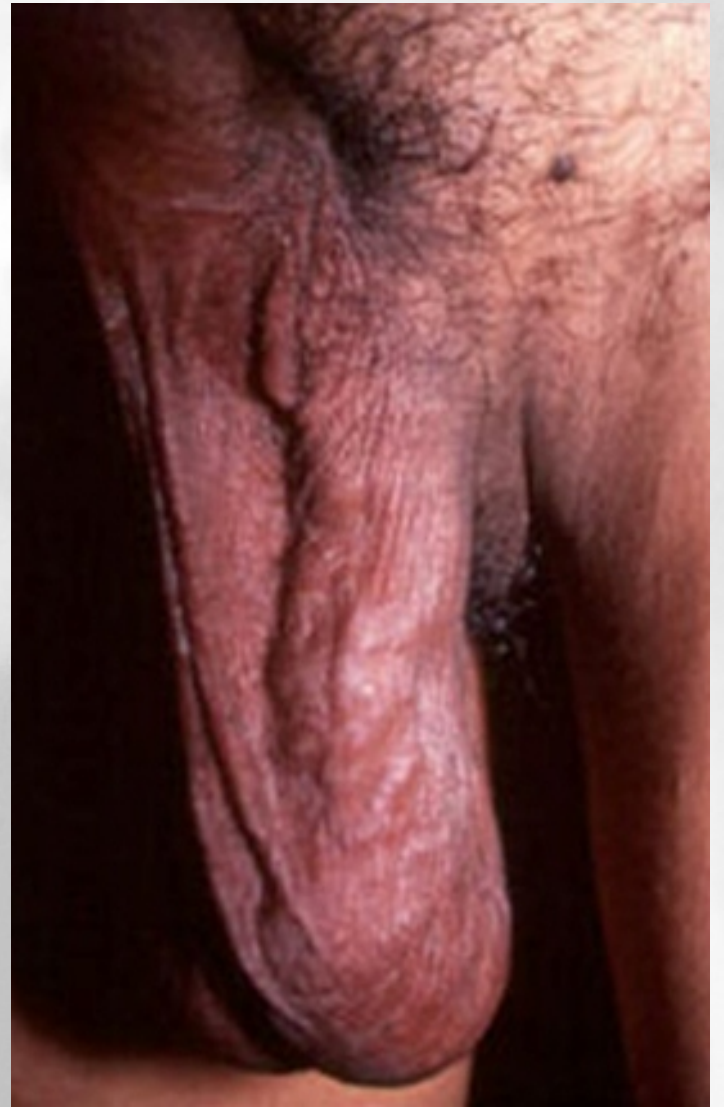
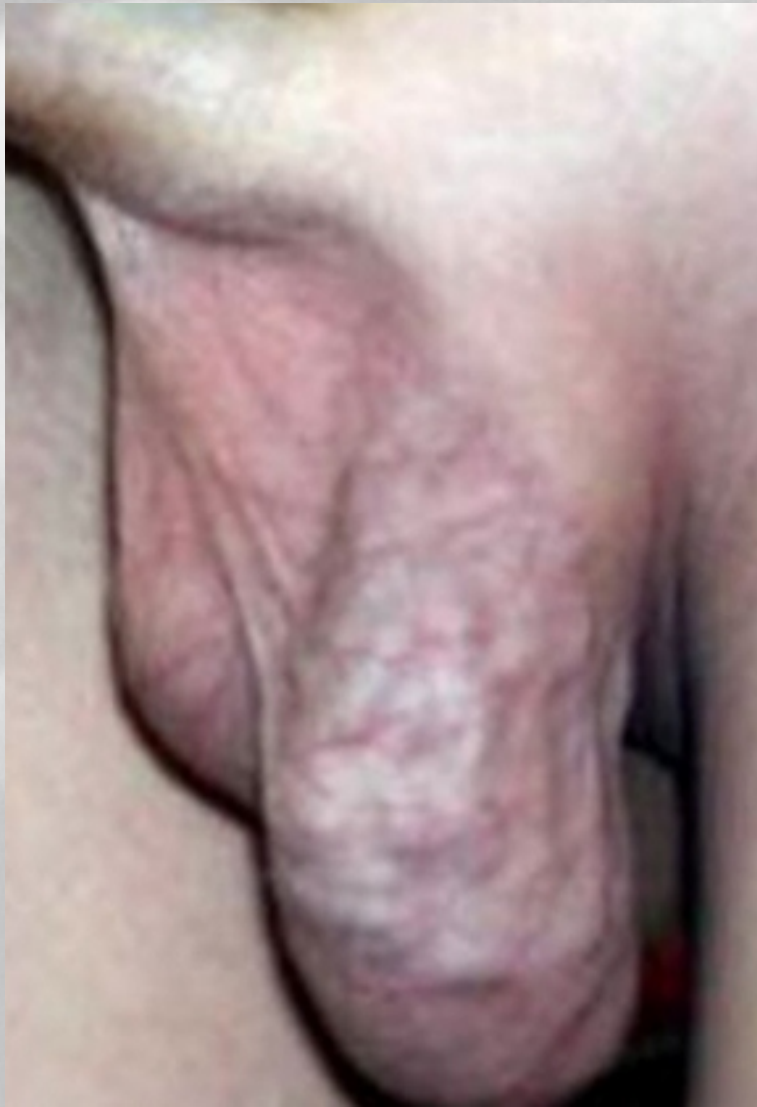Κιρσοκήλη: παθοφυσιολογία, διάγνωση και

αντιμετώπιση

Σωτήρης Κ. Ανδρεαδάκης

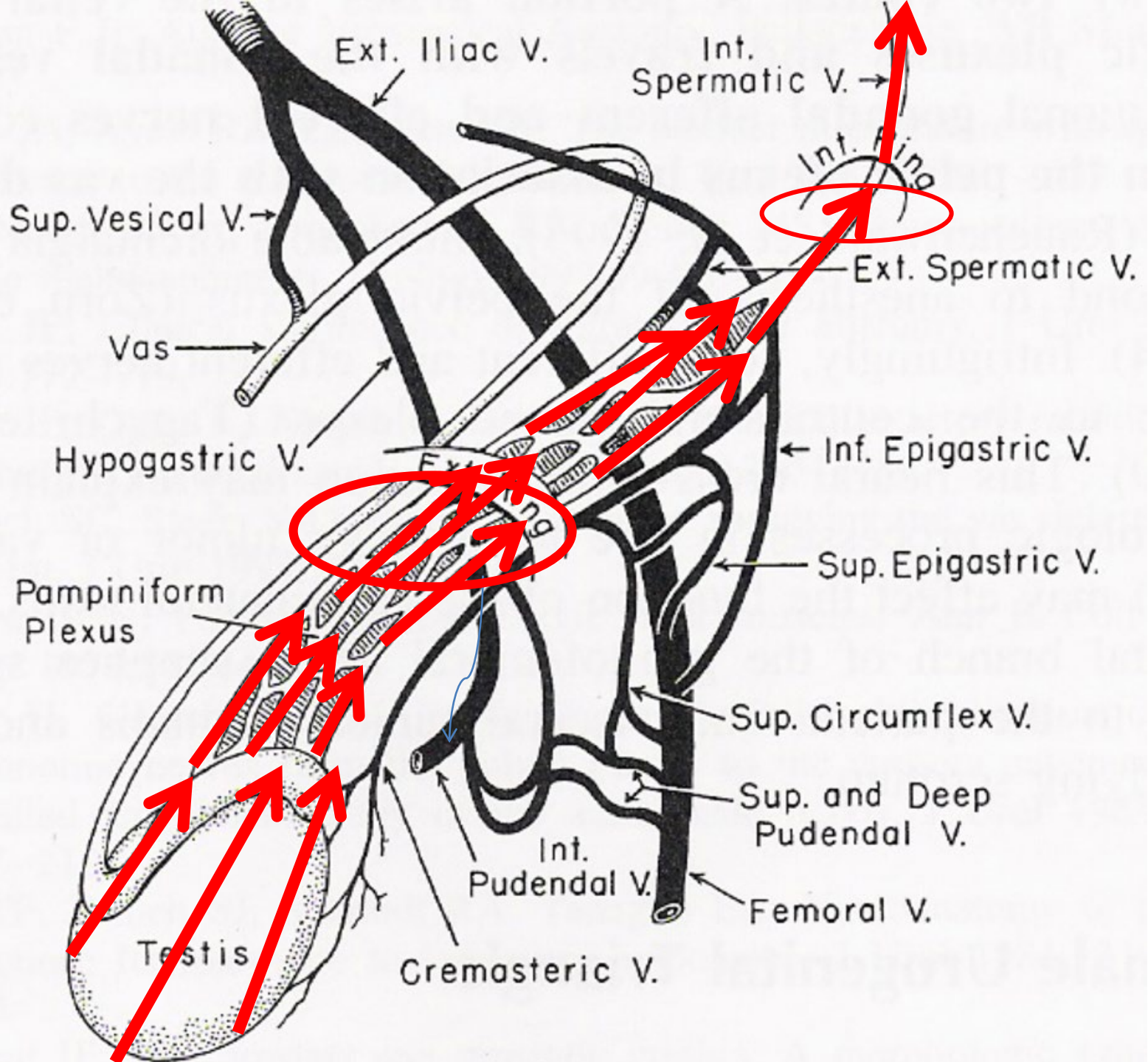
Χειρουργός Ουρολόγος

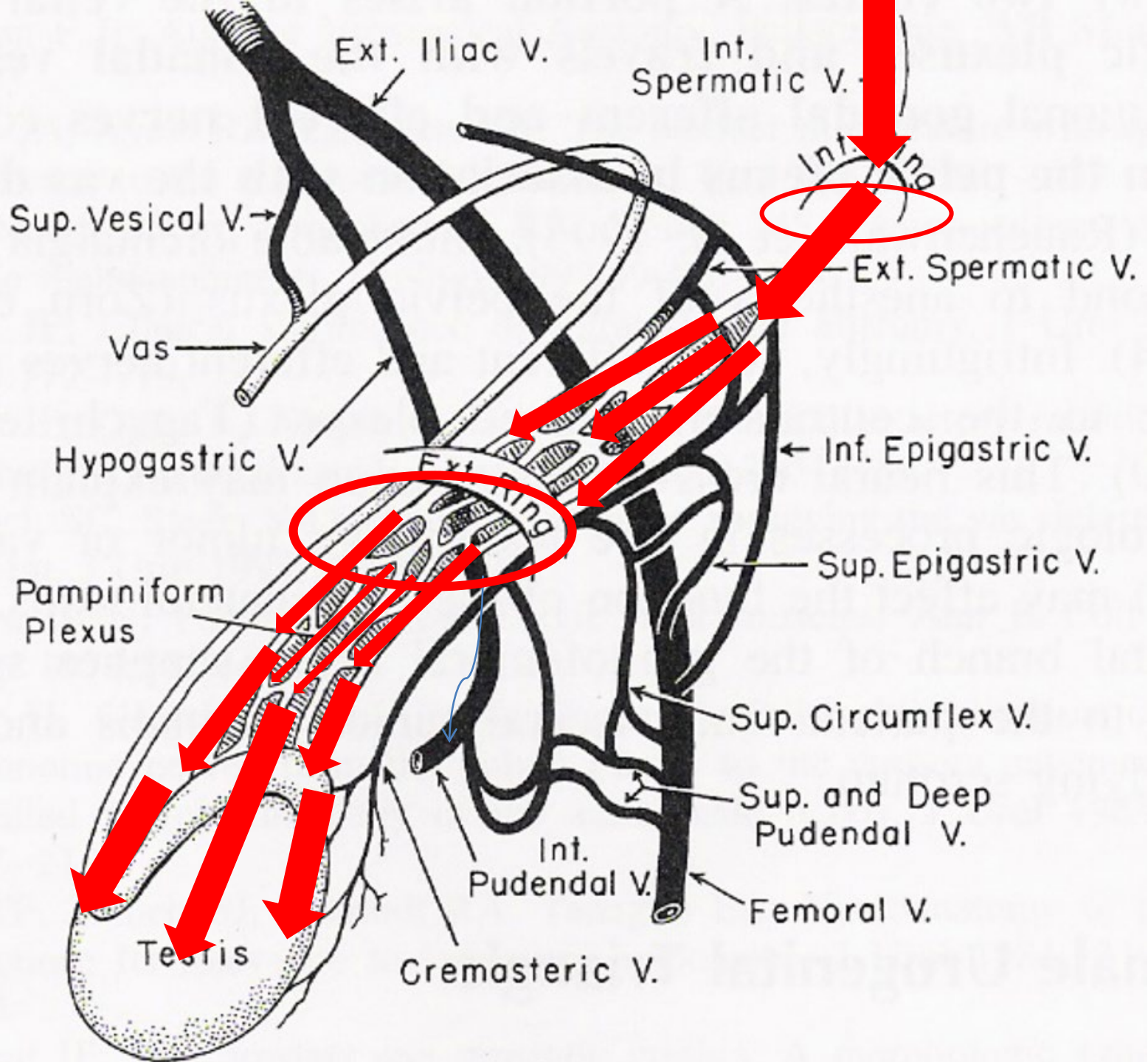
FEBU



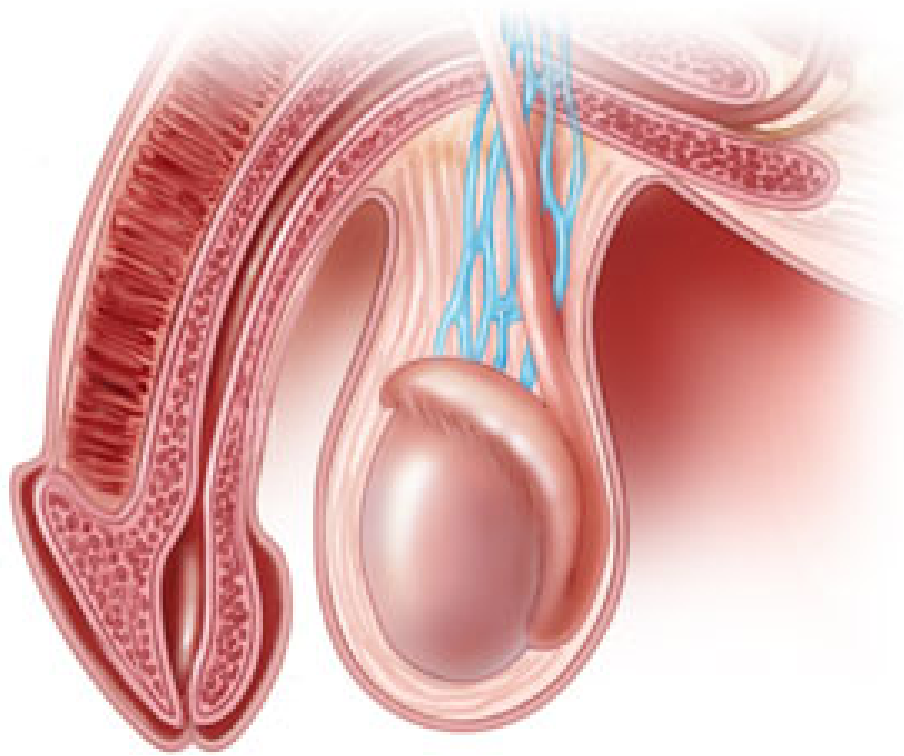
ΚΙΡΣΟΚΗΛΗ

- ♂ Κιρσοειδής διάταση και ελικοειδής πορεία των φλεβών του σπερματικού φλεβικού δικτύου
- ♂ **15%** του γενικού πληθυσμού
- ♂ **19-41%** ανδρών με πρωτογενή υπογονιμότητα
75-81% ανδρών με δευτερογενή υπογονιμότητα
- ♂ Συχνότερα αναγνωρίσιμη αιτία υπογονιμότητας **που επιδέχεται θεραπεία**

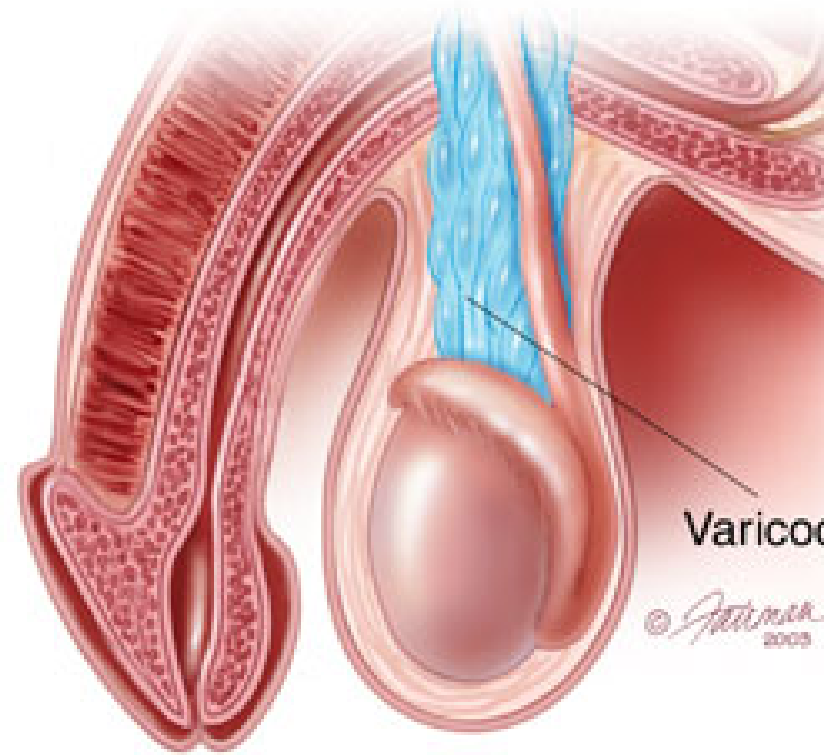




NORMAL



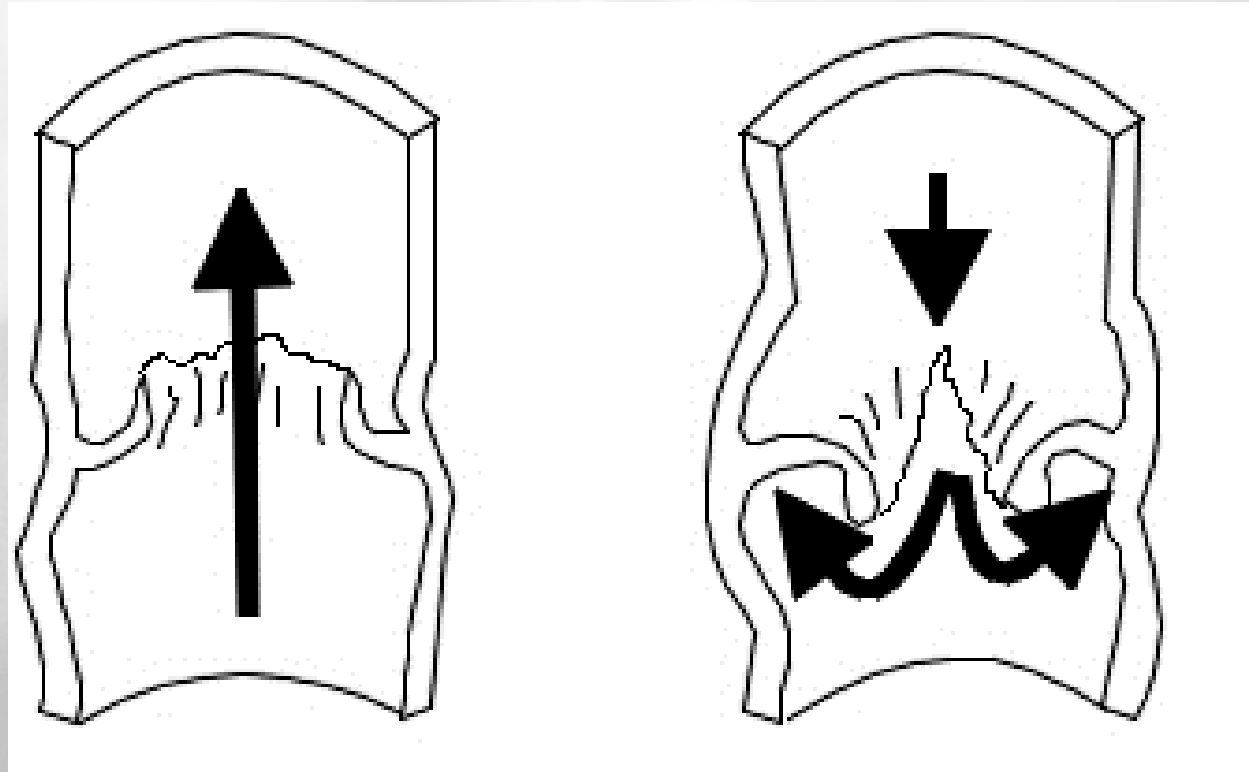
ABNORMAL





ΑΙΤΙΟΛΟΓΙΑ

Απουσία ή ανεπάρκεια των βαλβίδων των σπερματικών φλεβών



Σε νεκροτομικό υλικό 33% πυελική μοίρα
37% οσφυϊκή μοίρα

Sofikitis N, Dritsas K, Miyagawa I, Koutselinis A. Anatomical characteristics of the left testicular venous system in man. Arch Androl 1993;30:79–85

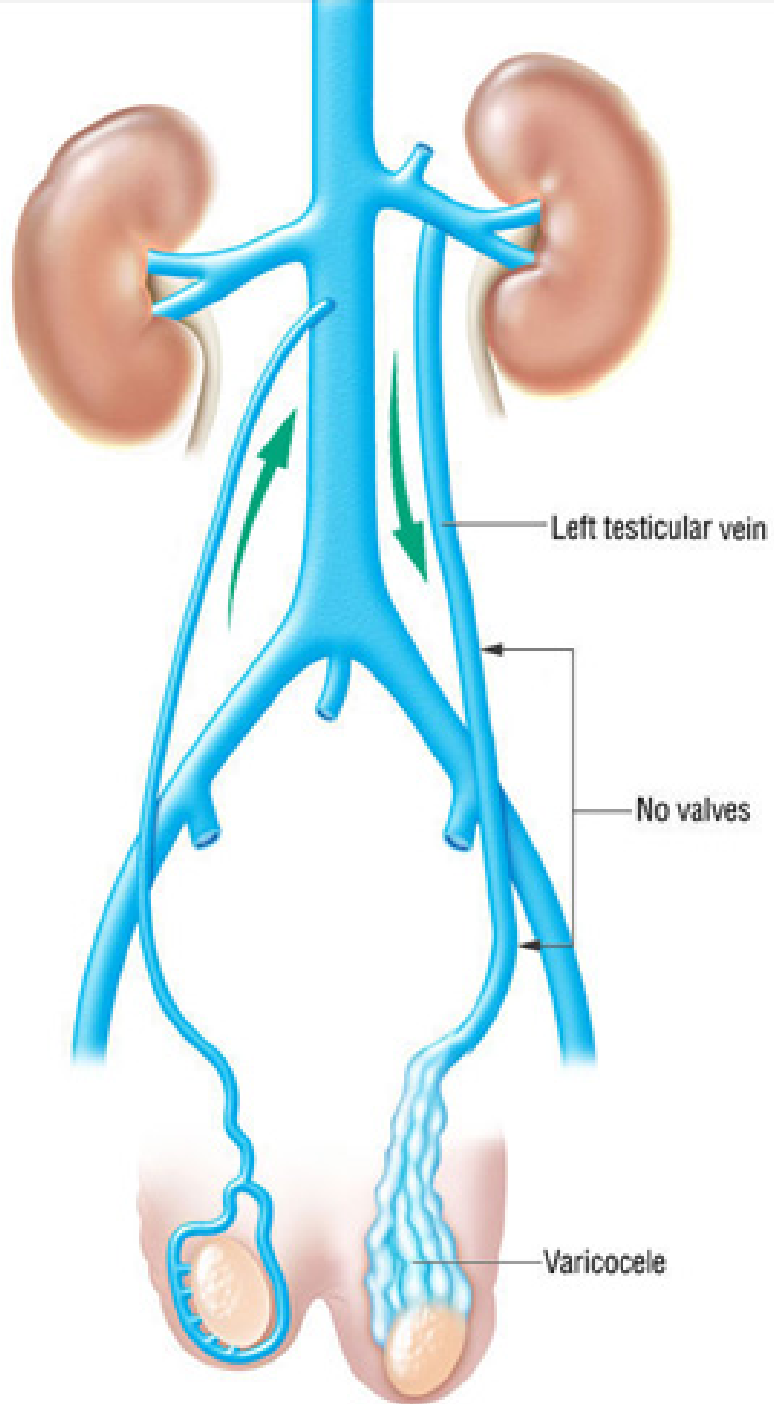
Varicocele

Διαφορά της εκβολής
μεταξύ αριστερής και
δεξιάς σπερματικής φλέβας

ΑΡ υπό ορθή γωνία στην ΑΡ
νεφρική φλέβα

ΔΕ υπό οξεία γωνία στην
κάτω κοίλη φλέβα

Αυξημένη υδροστατική
πίεση στο ΑΡ σπερματικό
φλεβικό δίκτυο

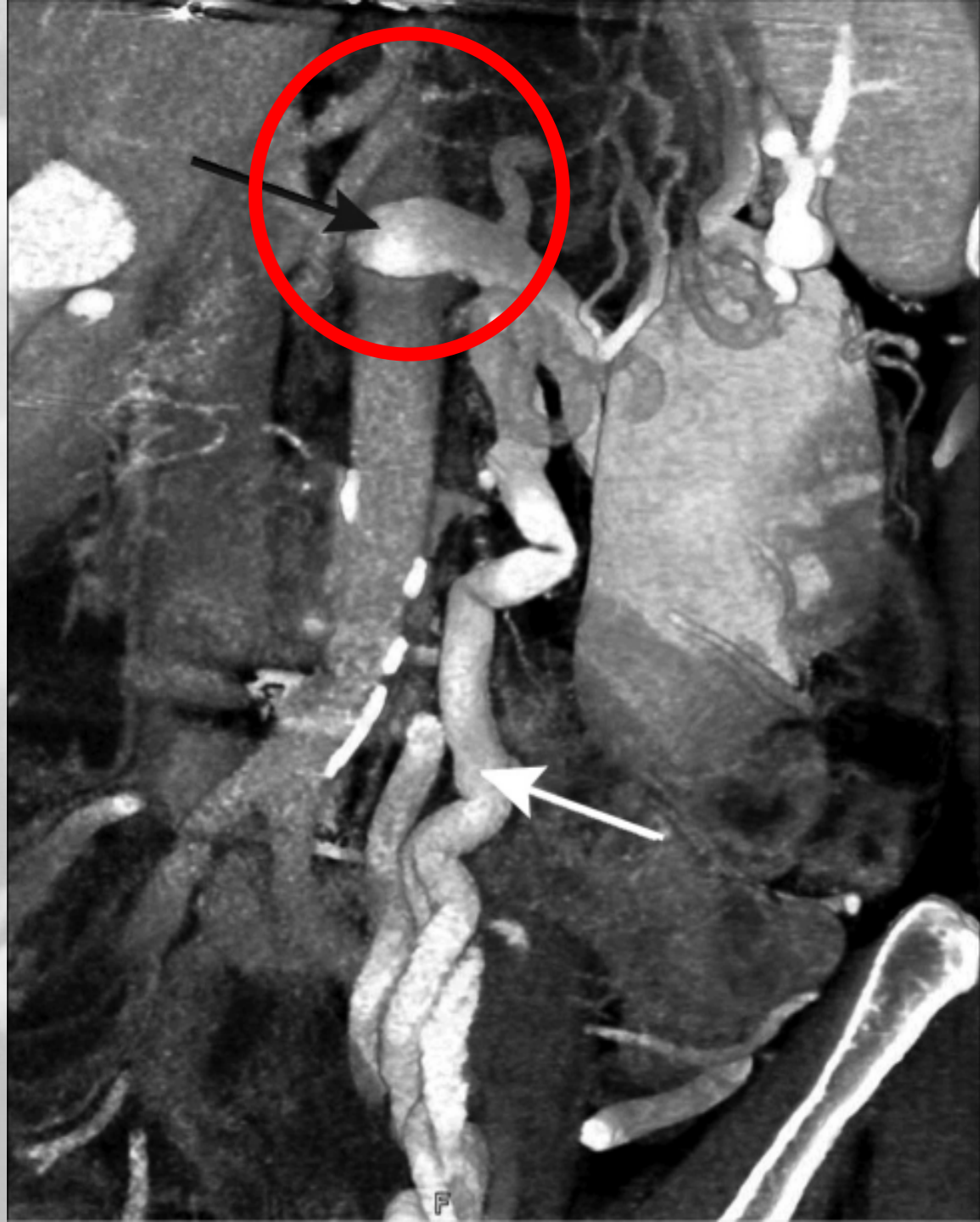

Φαινόμενο
«καρυοθραύστη»

Συμπίεση της AP νεφρικής
φλέβας μεταξύ της αορτής
και της άνω μεσεντέριας
αρτηρίας

Αύξηση της υδροστατικής
πίεσης στη νεφρική και
σπερματική φλέβα

Διάταση των φλεβών και
του σπερματικού
φλεβικού δικτύου



ΙΔΙΟΠΑΘΗΣ (ΠΡΩΤΟΠΑΘΗΣ) ΚΙΡΣΟΚΗΛΗ

90 % αριστερά

10 % (+) αμφοτερόπλευρη

Μεμονωμένη ΔΕ κίρσοκήλη εξαιρετικά σπάνια

«Δευτεροπαθής» κίρσοκήλη

Πάντα αποκλεισμός οπισθοπεριτοναϊκών νέο – εξεργασιών

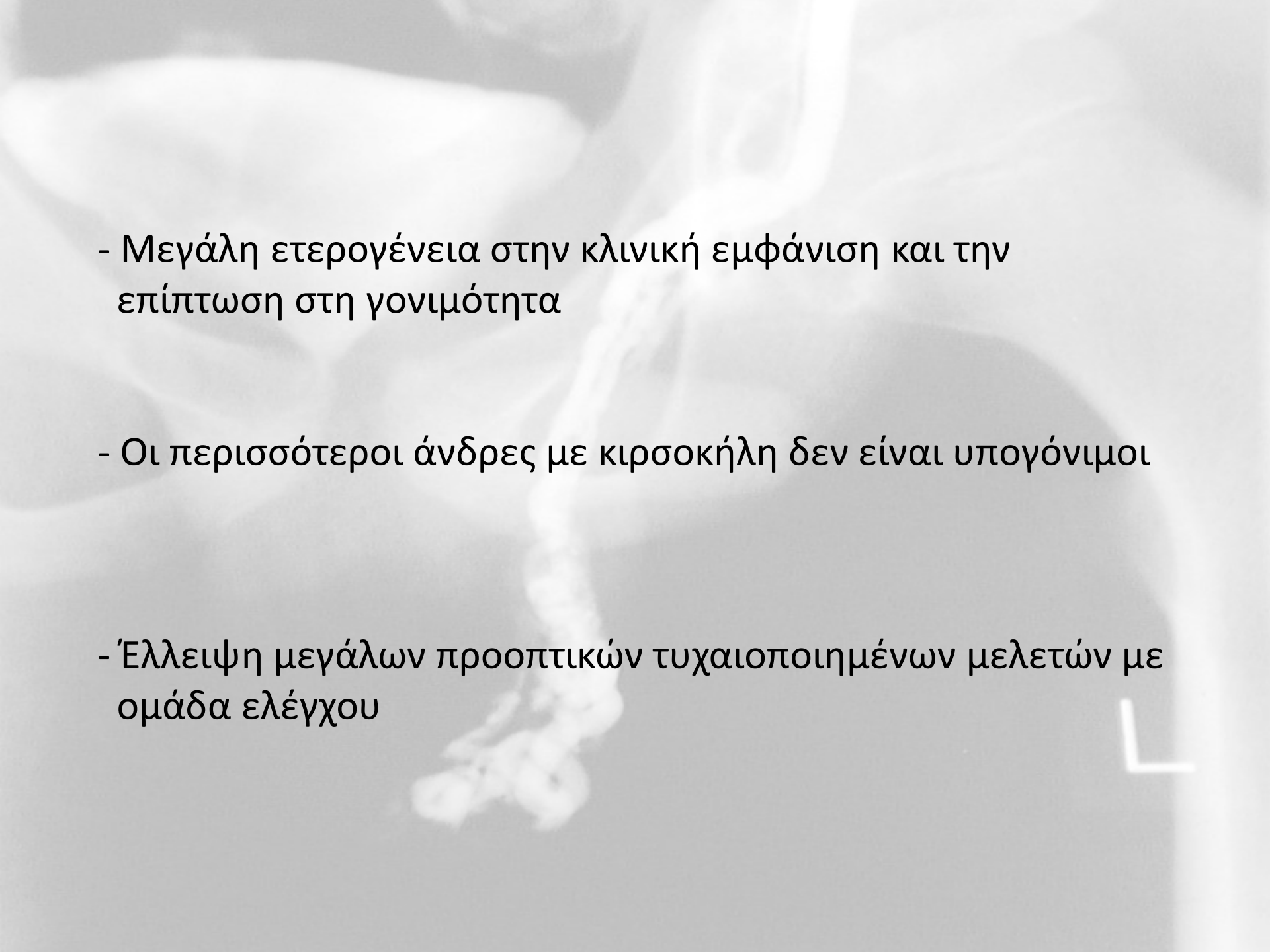
- Σαρκώματα
- Λεμφώματα
- Όγκοι νεφρών

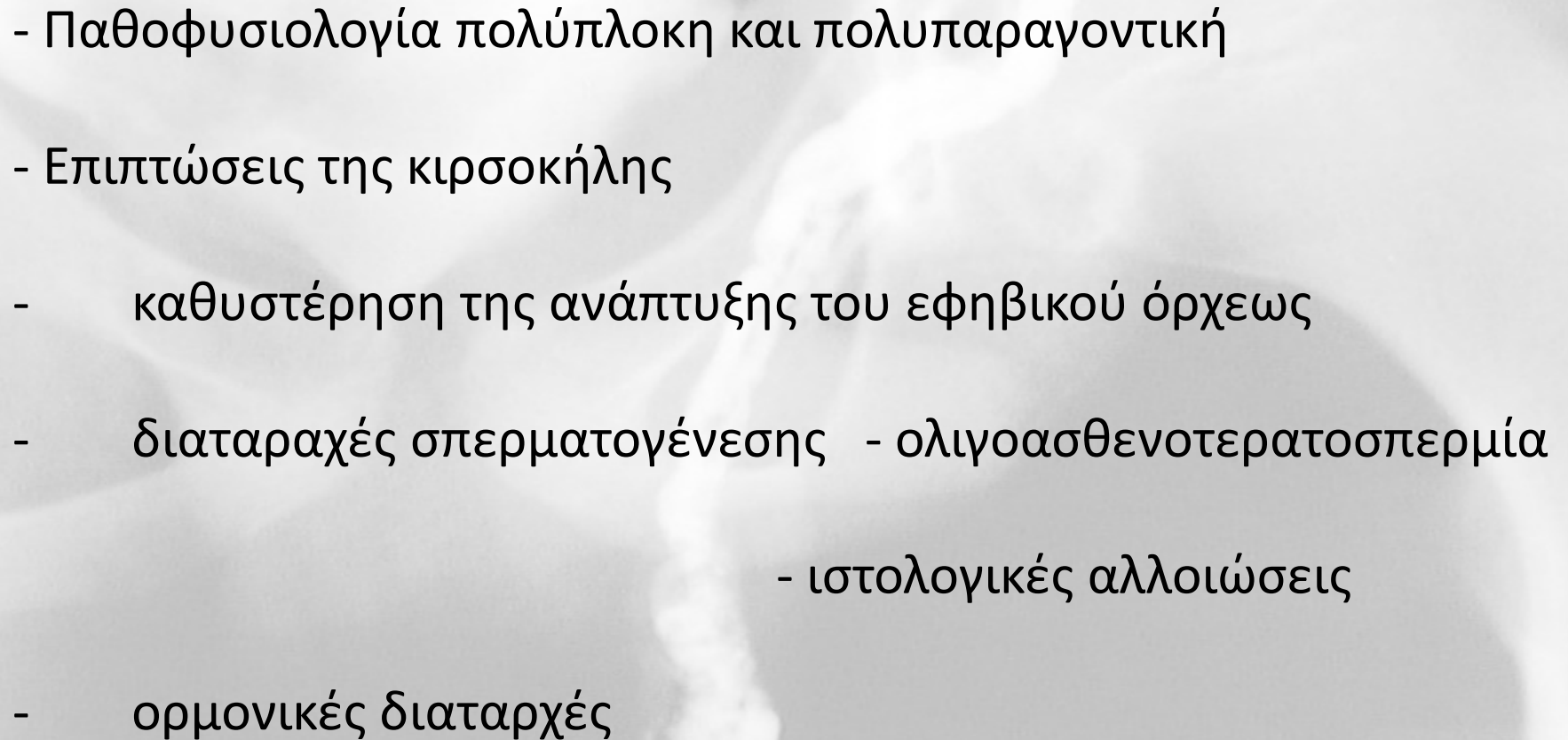


ΠΑΘΟΦΥΣΙΟΛΟΓΙΑ

ΚΛΙΝΙΚΗ ΣΗΜΑΣΙΑ

- Κλινικά εμφανής από την εφηβεία (10 – 14 ετών)
- Ασυμπτωματική – άλγος ή «βάρος» σε 2-10%
- Χρονοεξαρτώμενη, προϊούσα και σωρευτική βλαπτική επίδραση
- Συχνότερη αιτία ανδρικής υπογονιμότητας που μπορεί να διορθωθεί
- Το πιο αμφιλεγόμενο θέμα της χειρουργικής ανδρολογίας

- 
- Μεγάλη ετερογένεια στην κλινική εμφάνιση και την επίπτωση στη γονιμότητα
 - Οι περισσότεροι άνδρες με κίρσοκήλη δεν είναι υπογόνιμοι
 - Έλλειψη μεγάλων προοπτικών τυχαιοποιημένων μελετών με ομάδα ελέγχου

- 
- Παθοφυσιολογία πολύπλοκη και πολυπαραγοντική
 - Επιπτώσεις της κίρσοκής
 - καθυστέρηση της ανάπτυξης του εφηβικού όρχεως
 - διαταραχές σπερματογένεσης - ολιγοασθενοτερατοσπερμία
 - ιστολογικές αλλοιώσεις
 - ορμονικές διαταρχές

Εφηβικός όρχις

- Υστέρηση του μεγέθους του σύστοιχου με την κίρσοκήλη όρχεως
- Πρώιμη επίδραση της κίρσοκήλης στην ανάπτυξη του όρχεως
- Ιστολογικές αλλαγές σε αγόρια από την αρχή της εφηβείας
- Αποτελεσματικότητα της αντιμετώπισης “catch up growth”, αλλά και αυθόρμητη

- Διαταραχές της σπερματογένεσης

- Μειωμένη κινητικότητα στο **90%** των ασθενών
- στο **65%** συγκέντρωση **< 20 εκατομ. / ml**
μορφολογικές ανωμαλίες:
 - αυξημένος αριθμός άμορφων & ανώριμων σπερματοζωαρίων
 - > 15% **tapered** – κωνικές μορφές

} Stress
pattern

Ιστολογικές αλλοιώσεις

- Μειωμένη σπερματογένεση
- Αναστολή ωρίμανσης σπερματοζωαρίων (maturation arrest)
- Πάχυνση σπερματικών σωληναρίων
- Ανωμαλίες κυτ. Leydig (ατροφία - υπερπλασία)
- Sertoli only έως και φυσιολογική σπερματογένεση


Ορμονικές διαταραχές

- Παθολογική απάντηση στη διέγερση με GnRH

υπερβολική έκκριση LH (ένδειξη βλάβης κυττάρων Leydig)

υπερβολική έκκριση FSH (ένδειξη ανωμαλίας του επιθηλίου των σπερματικών σωληναρίων)

- Μελέτες σε ζώα και στον άνθρωπο έχουν καταδείξει αρνητική επίπτωση της κίρσοκλής στη λειτουργία των κυττάρων Leydig
- Άνδρες με κλινική κίρσοκλή φαίνεται να έχουν χαμηλότερα επίπεδα Τεστοστερόνης **σε κάθε ηλικία** σε σύγκριση με γόνιμους άνδρες χωρίς κίρσοκλή
- Κυρίως > 30 έτη ζωής (WHO)



Πώς ασκεί η κίρσοκήλη τη
βλαπτική της επίδραση;

Παθοφυσιολογικοί μηχανισμοί

(προφανείς, πιθανοί, αμφιλεγόμενοι)

- Αυξημένη θερμοκρασία του οσχέου και των όρχεων
- Αυξημένη φλεβική πίεση
- Διαταραχές στην ενδοορχική αιματική ροή
- Ορμονικές διαταραχές – ενδοορχική τεστοστερόνη
- Ενδογενείς και εξωγενείς τοξικοί παράγοντες
- ~~• Ανοσολογικοί μηχανισμοί (κοινός με υπογόνιμους άνδρες χωρίς κίρσοκήλη)~~

Αυξημένη θερμοκρασία του οσχέου και του όρχεως

- Πιο μελετημένος μηχανισμός
- Φυσιολογικά 2° C χαμηλότερη θερμοκρασία
- Παλινδρόμηση αίματος στο σπ. φλεβικό δίκτυο $\Rightarrow \uparrow \Theta$
- Πολλές μελέτες
- Αυξημένη θερμοκρασία οσχέου, δέρματος, ενδοορχικά
- Αποδεδειγμένη τόσο από ζωικά αλλά και ανθρώπινα μοντέλα η αρνητική επίδραση της αυξημένης θερμοκρασίας στη σπερματογένεση (εμπύρετο, κρυφορχία)

Αυξημένη θερμοκρασία του όρχεως σε αρουραίους με τεχνητή AP κίρσοκήλη

- μείωση της ενδοορχικής τεστοστερόνης

Rajfer J, Turner TT, Rivera F, Howards SS, Sikka SC. Inhibition of testicular testosterone biosynthesis following experimental varicocele in rats. *Biol Reprod* 1987;36:933–7.

- εκκριτική δυσλειτουργία των κυττάρων Sertoli


Sofikitis N, Miyagawa I. Effects of surgical repair of experimental left varicocele on testicular temperature, spermatogenesis, sperm maturation, endocrine function, and fertility in rabbits. *Arch Androl* 1992;29:163–75.

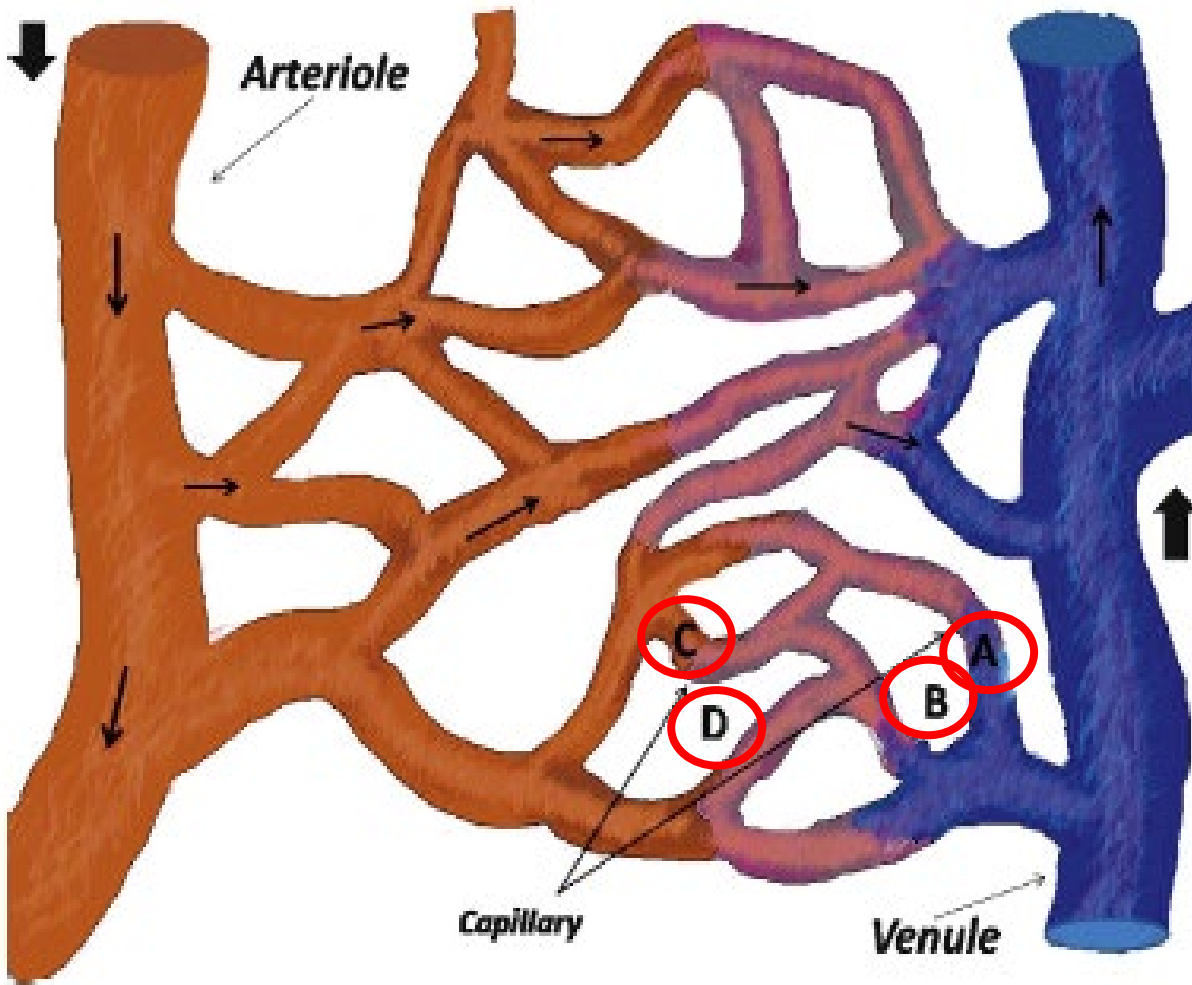
Αυξημένη φλεβική πίεση

- Φλεβική στάση
 - διαταραχή της θερμορύθμισης
 - συσσώρευση τοξικών παραγόντων
- Περιορισμός της αρτηριακής παροχής
- Διαταραχές στην ενδοορχική αιματική ροή
 - αύξηση
 - μείωση

(Δεν έχει αποδειχθεί σε ανθρώπινα μοντέλα)

ΥΠΟΞΙΑ





Αυξημένη φλεβική πίεση

A-B: $\downarrow \Delta \Pi \rightarrow$ μειωμένη ικανότητα επαναρόφησης εξωκυττάριου υγρού από τα φλεβικά άκρα των τριχοειδών (διάμεσο οίδημα)

C-D: $\downarrow \Delta \Pi \rightarrow$ μειωμένη έξοδο θρεπτικών ουσιών από τα αρτηριακά άκρα των τριχοειδών

available at www.sciencedirect.com
journal homepage: www.europeanurology.com

EAU
European Association of Urology

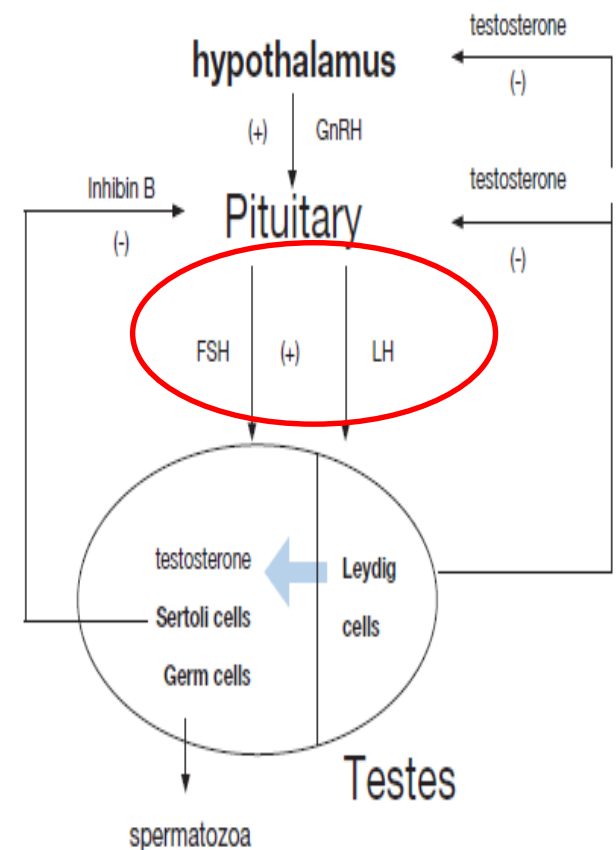


Mysteries, Facts, and Fiction in Varicocele Pathophysiology and Treatment

Nikolaos Sofikitis^{a,*}, Sotirios Stavrou^a, Sotirios Skouros^a, Fotios Dimitriadis^a,
Panagiota Tsounapi^b, Atsushi Takenaka^b

Ορμονικές διαταραχές

- Υπερπλασία κ. Leydig ← (δυσλειτουργία)
- Χαμηλά επίπεδα τεστοστερόνης ορού
- **Ενδοορχική** τεστοστερόνη
 - μειωμένα επίπεδα με φυσιολογική T ορού (ζωικά μοντέλα)
- Διαταραχές του άξονα υποθαλάμου - υπόφυσης - όρχεως
 - παθολογικό GnRH test



Ενδογενείς τοξικοί παράγοντες

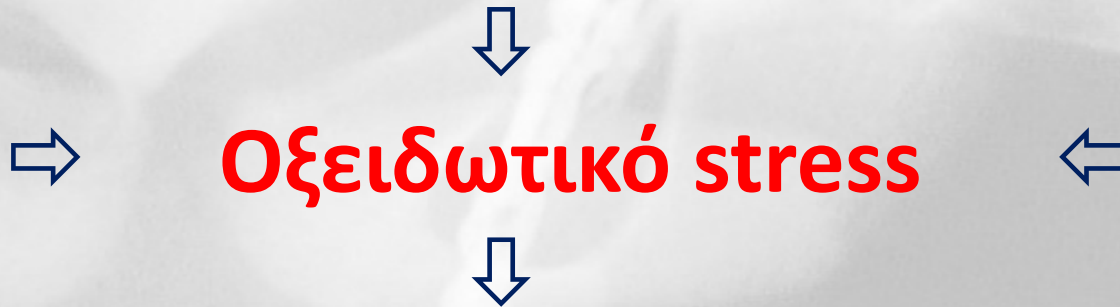- Συσσώρευση ενδογενών μεταβολιτών και παραγόντων από τη νεφρική κυκλοφορία
- Κατεχολαμίνες από τα επινεφρίδια → αγγειοσύσπαση στον όρχι και μειωμένη αιματική ροή → υποξία
- απουσία άλλων επινεφριδιακών προϊόντων
- αριστερή αδρεναλεκτομή δεν αναστέλλει τη βλαπτική επίδραση της κίρσοκήλης

Sofikitis N, Miyagawa I. Left adrenalectomy in varicocele-related physiologic alterations. Int J Fertil Menopausal Stud 1993;38:250–5.

Εξωγενείς τοξικοί παράγοντες

- Κάπνισμα (νικοτίνη)
- Κάδμιο - έκθεση και συσσώρευση → διαταραχή της σπερματογένεσης και δυσλειτουργία κ. Leydig
- Κιρσοκήλη – επίπεδα ίδια με καπνιστές και εργάτες σε περιβάλλον Καδμίου
- Επηρεασμένη ευαισθησία στους εξωγενείς παράγοντες

- Αυξημένη παραγωγή Ενεργών Ριζών Οξυγόνου (Reactive Oxygen Species, ROS)
- Μειωμένη αντιοξειδωτική ικανότητα του σπέρματος



Έκπτωση της λειτουργικότητας των σπερματοζωαρίων

- **Οξείδωση** των λιπαρών οξέων της μεμβράνης
 - **Βλάβη του DNA** (DNA Damage)
- Μειωμένη ακεραιότητα (**κατακερματισμός**) του DNA των σπερματοζωαρίων – **μετρήσιμο μέγεθος (DFI)**

Κατακερματισμός του σπερματοζωαριακού DNA

- Αρνητική συσχέτιση με την πιθανότητα επίτευξης αυθόρμητης σύλληψης
- Αρνητική συσχέτιση με αποτελέσματα IVF- ICSI
- Αυξημένο ποσοστό καθ' έξιν αποβολών στο πρώτο τρίμηνο της κύησης

Zini A, Dohle G. Are varicoceles associated with increased deoxyribonucleic acid fragmentation? *Fertil Steril* 2011; 96: 1283–7.

Mancini A, Festa R, Raimondo S, Silvestrini A, Giacchi E et al. Biochemical alterations in semen of varicocele patients: a review of the literature. *Adv Urol* 2012; 2012:903931.

Mansour Ghanaie M, Asgari SA, Dadrass N, Allahkhah A, Iran-Pour E et al. Effects of varicocele repair on spontaneous first trimester miscarriage: a randomized clinical trial. *Urol J* 2012; 9: 505–13.

Αυξημένος DFI σε άνδρες με κιρσοκήλη (αλλά και σε υπογόνιμους άνδρες χωρίς κιρσοκήλη)

Σημαντική **μείωση % DFI** μετά από χειρουργική αποκατάσταση κιρσοκήλης

Σε κάποιες μελέτες ήταν η **μοναδική παράμετρος** που διορθώθηκε

Zini A, Dohle G. Are varicoceles associated with increased deoxyribonucleic acid fragmentation? Fertil Steril 2011; 96: 1283–7.

Sadek A, Almohamdy AS, Zaki A, Aref M, Ibrahim SM et al. Sperm chromatin condensation in infertile men with varicocele before and after surgical repair. Fertil Steril 2011; 95: 1705–8.

McGill J, Baker K, Sharma R, Agarwal A, Sabanegh ES Jr. Effect of microsurgical varicocele ligation on sperm dna fragmentation, sperm concentration, and total motile sperm count in subfertile men, Proceeding of the AUA Annual Meeting 2012; 19–23 May 2012; Atlanta, GA, USA. Abstract 1991

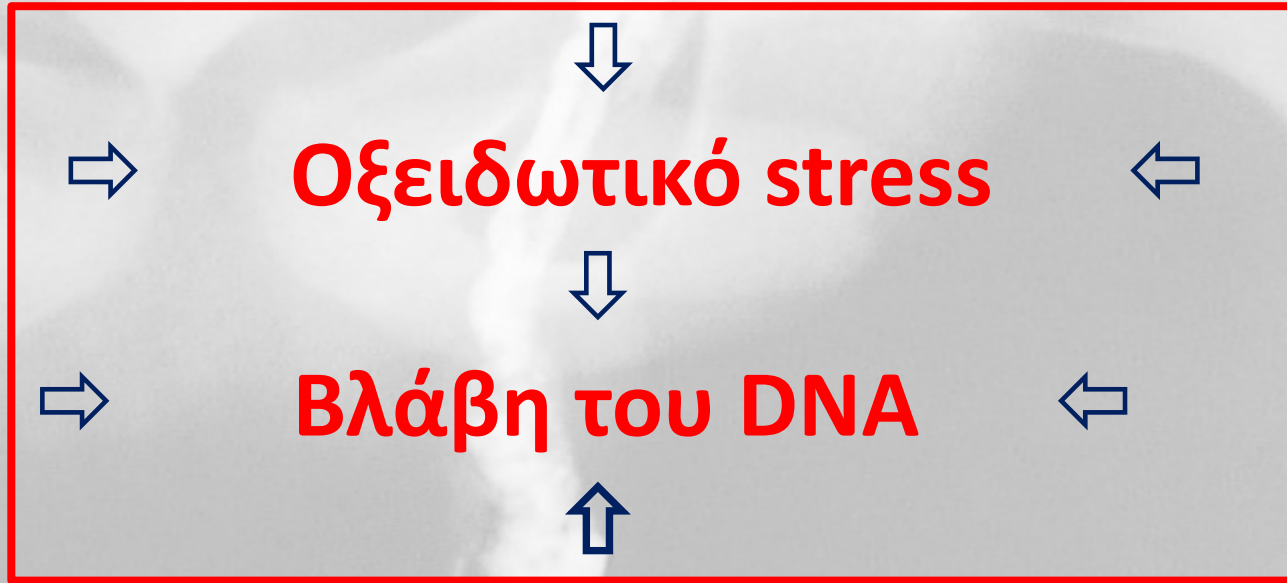Αυξημένη θερμοκρασία

Διαταραχές στην αιματική ροή, υποξία

Αυξημένη φλεβική πίεση

Αυξημένη παραγωγή ROS

Τοξικοί παράγοντες



Υπογονιμότητα «νορμοσπερμικών» ανδρών με
κίρσοκήλη

Αμφοτερόπλευρη βλαπτική επίδραση μονόπλευρης κιρσοκήλης

- Θεωρία **ύπαρξης αναστομώνσεων** μεταξύ AP-ΔΕ σπερματικού φλεβικού δικτύου
 - **Hurt και συν.** – η ετερόπλευρη βλάβη **δεν** προκαλείται από τον σύστοιχο με την κιρσοκήλη όρχι
- Θεωρία **διάτασης της ΔΕ σπερματικής φλέβας** σε ύπαρξη AP κιρσοκήλης
60% δευτεροπαθής ΔΕ κιρσοκήλη

Sofikitis N, Takahashi C, Nakamura I, Hirakawa S, Miyagawa I. Surgical repair of secondary right varicocele in rats with primary left varicocele: effects on fertility, testicular temperature, spermatogenesis, and sperm maturation. Arch Androl 1992;28:43–52.

- Θεωρία **του ρόλου του συμπαθητικού συστήματος**
Αύξηση των βιοχημικών δεικτών ιστικής υποξίας και στους δύο όρχεις από μονόπλευρη κιρσοκήλη, η οποία **προλαμβάνεται μετά χημική συμπαθεκτομή**

Ozturk H, Tander B, Aydin A, Okumus Z, Cetinkursun S. The effects of chemical sympathectomy on testicular injury in varicocele. BJU Int 2001;87:232–4.



ΔΙΑΓΝΩΣΗ

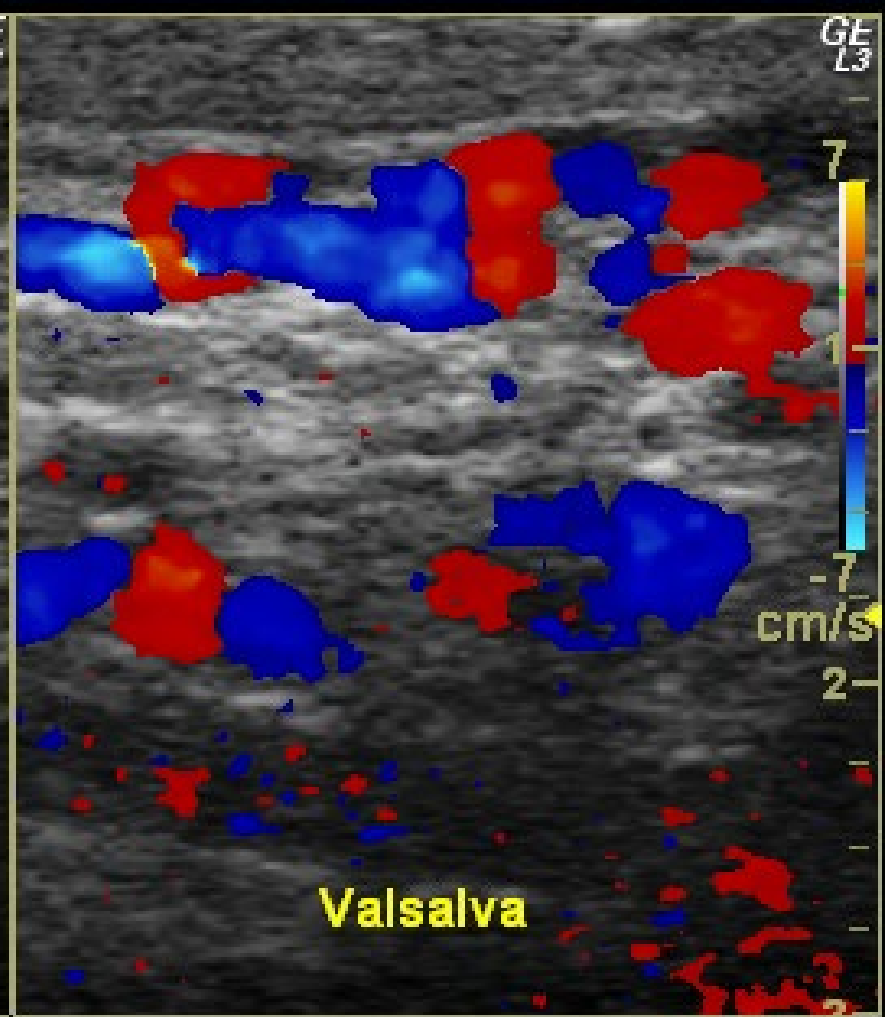
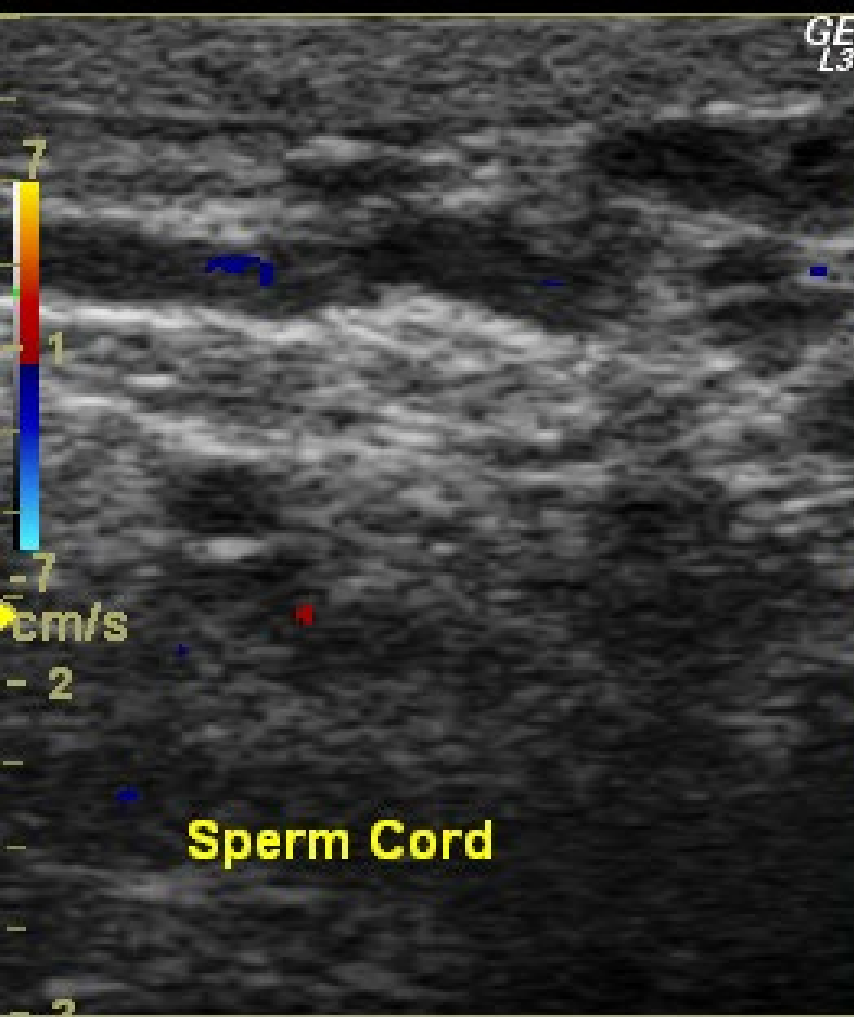


- Φυσική εξέταση

επισκόπηση, ψηλάφηση σε ύπτια, όρθια, Valsava

- Απλό U/S οσχέου & Triplex σπερματικών φλεβών

μέτρηση όγκου, επιβεβαίωση διάγνωσης, υποκλινική κίρσοκήλη
ανεύρεση > 2 φλέβες, > 3mm \varnothing , παλινδρόμηση σε Valsava



B	ΣΥΝ 10
Gn	4
E/A	3
Χάρτ	H
D	4
DR	8
FR	1
ΑΚΟΥ	10
CF	ΣΥΝ 5
Gn	2
L/A	1
ΑΚΟΥ	10
PRF	1
WF	4
S/P	1/1

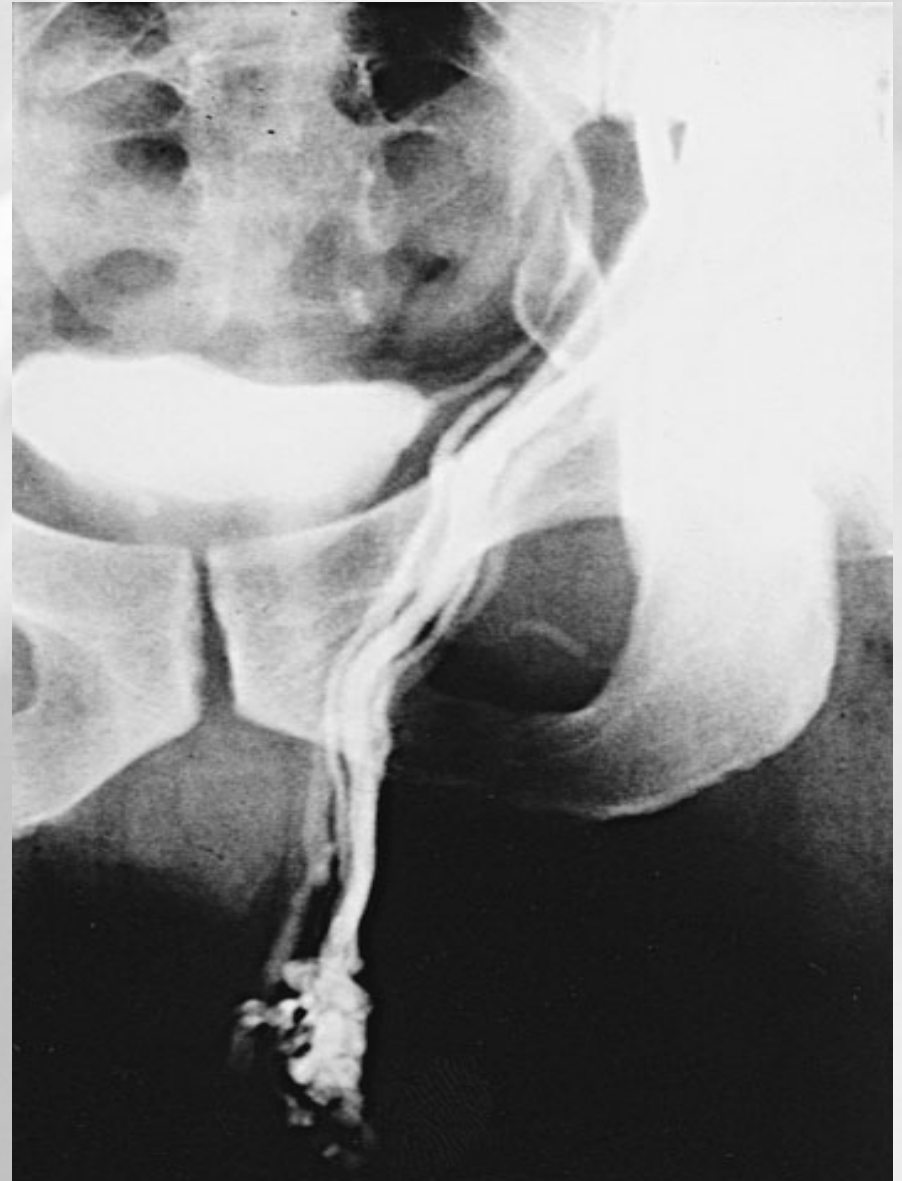Left



Φλεβογραφία σπερματικής

διαγνωστική, θεραπευτική

- Σε κέντρα που χρησιμοποιούν ακτινολογικές τεχνικές





Μέτρηση της πίεσης στο νεφροορχικό φλεβικό
σύστημα,
μέτρηση αερίων αίματος

Θερμογραφία οσχέου

Σπινθηρογράφημα με Tc-99m-red blood cells

Ταξινόμηση (κλινική) DUBIN – AMELAR

- **Υποκλινική** : μη ψηλαφητή ή ορατή κατά την ηρεμία ή τη δοκιμασία Valsava, μπορεί να καταδειχθεί μόνο με ειδικές δοκιμασίες (ανεύρεση παλινδρόμησης στην εξέταση με Doppler.)
-
- **grade I** : ψηλαφητή μόνο κατά τη δοκιμασία Valsava
 - **grade II** : ψηλαφητή κατά την ηρεμία, αλλά όχι ορατή.
 - **grade III** : ψηλαφητή και ορατή κατά την ηρεμία

ΑΚΤΙΝΟΛΟΓΙΚΗ ΤΑΞΙΝΟΜΗΣΗ

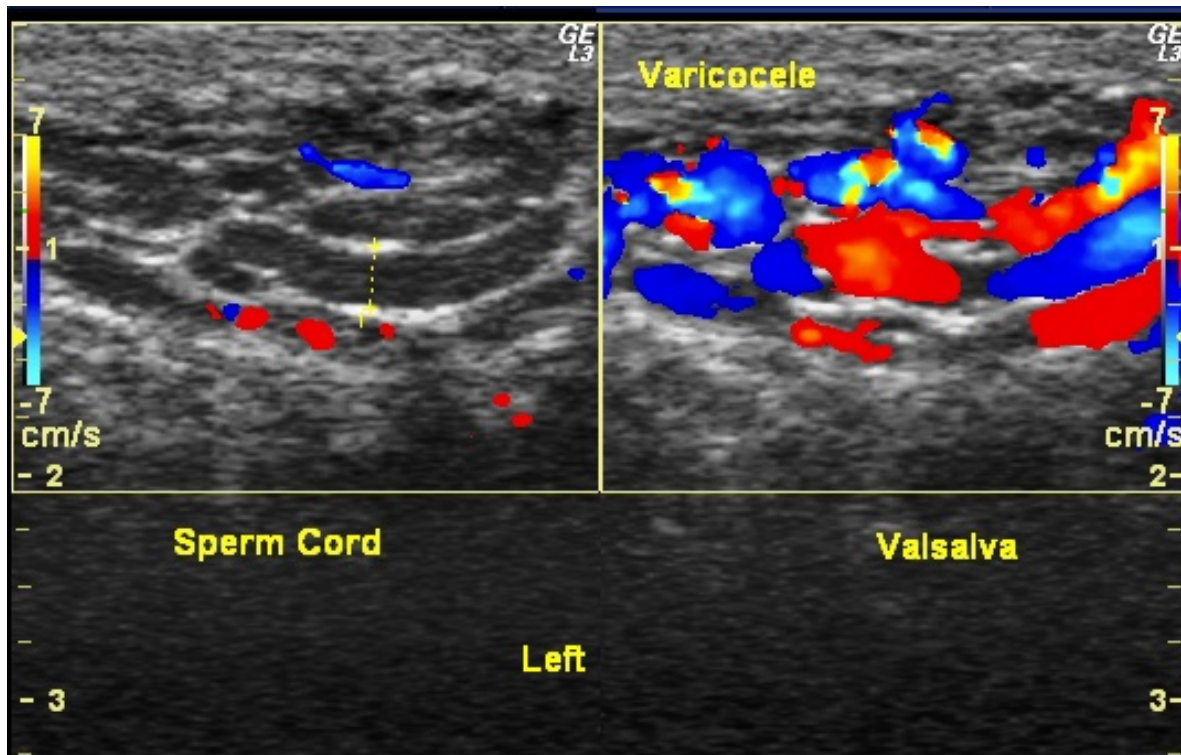
Simplified version of the Sarteschi classification

Table 3 Simplified color Doppler ultrasound classification of varicoceles.

Grade	Features
1	Reflux in the vessels of the inguinal canal that is observed only during the Valsalva maneuver and absence of varicosity on standard ultrasonography
2	Small varicosities with reflux seen only during the Valsalva maneuver.
3	Enlarged vessels whose caliber increases during the Valsalva maneuver.
4	Obvious vessel enlargement with reflux that is present under basal conditions and does not increase during the Valsalva maneuver

S. Pauroso a,* , N. Di Leo b, I. Fulle a, M. Di Segni b, S. Alessi a, E. Maggini. Varicocele: Ultrasonographic assessment in daily clinical practice. Journal of Ultrasound (2011) 14, 199-204

- Διατεταμένες φλέβες συρρέουσες σε κίρσοειδή σχηματισμό
- Παλινδρόμηση κατά τη δοκιμασία Valsalva





ΑΝΤΙΜΕΤΩΠΙΣΗ

Cochrane Database Syst Rev. 2001;(1):CD000479.

Surgery or embolisation for varicocele in subfertile men.

Evers JL, Collins JA, Vandekerckhove P.

Conclusion:

- **Insufficient evidence exists that treatment of varicocele in men from couples with otherwise unexplained subfertility does improve the couple's spontaneous pregnancy chances.**

Update (2004, 2008, 2009)

- **There is no evidence that treatment of varicocele in men from couples with otherwise unexplained subfertility improves the couple's chance of conception.**

Treatment of Varicocele in Subfertile Men: The Cochrane Review – A Contrary Opinion

Vincenzo Ficarra*, Maria Angela Cerruto, Giovanni Liguori, Guglielmo Mazzoni, Sergio Minucci, Angelo Tracia, Vincenzo Gentile

Italian Varicocele Study Group of the Italian Society of Andrology (SIA), Italy

- **European Urology 49 (2 0 0 6) 258–263**
- Σημαντική αύξηση στο ποσοστό εγκυμοσύνης στην ομάδα θεραπείας (36,4%) σε σχέση με την ομάδα ελέγχου (20%) (P = 0,009)

• Ανασκοπήσεις , Μεταanalύσεις

- Schauer I, Madersbacher S, Jost R, Hubner WA, Imhof M. The impact of varicocelectomy on sperm parameters: a meta-analysis. J Urol 2012; 187: 1540–7.
- Baazeem A, Belzile E, Ciampi A, Dohle G, Jarvi K et al. Varicocele and male factor infertility treatment: a new meta-analysis and review of the role of varicocele repair. Eur Urol 2011; 60: 796–808.
- la Vignera S, Condorelli R, Vicari E, D’Agata R, Calogero AE. Effects of varicocelectomy on sperm DNA fragmentation, mitochondrial function, chromatin condensation, and apoptosis. J Androl 2012; 33: 389–96.
- Curr Opin Urol. 2012 Nov;22(6):489-94. **Varicocele repair for infertility: what is the evidence?** Ficarra V, Crestani A, Novara G, Mirone V
- Al Bakri A, Lo K, Grober E, Cassidy D, Cardoso JP et al. Time for improvement in semen parameters after varicocelectomy. J Urol 2012; 187: 227–31.

- Προοπτικές, τυχαιοποιημένες μελέτες με ομάδα ελέγχου

- Abdel-Meguid TA, Al-Sayyad A, Tayib A, Farsi HM. Does varicocele repair improve male infertility? An evidence-based perspective from a randomized, controlled trial. *Eur Urol* 2011; 59: 455–61.
- Mansour Ghanaie M, Asgari SA, Dadrass N, Allahkhah A, Iran-Pour E et al. Effects of varicocele repair on spontaneous first trimester miscarriage: a randomized clinical trial. *Urol J* 2012; 9: 505–13.

Cochrane Database Syst Rev. 2012 Oct 17;10:CD000479. doi:
10.1002/14651858.CD000479.pub5.

Surgery or embolization for varicoceles in subfertile men.

Kroese AC, de Lange NM, Collins J, Evers JL.

AUTHORS' CONCLUSIONS:

There is evidence suggesting that treatment of a varicocele in men from couples with otherwise unexplained subfertility **may improve a couple's chance of pregnancy.**

5.4.5 *Summary of evidence and recommendations for varicocele*

Summary of evidence	LE
The presence of varicocele in some men is associated with progressive testicular damage from adolescence onwards and a consequent reduction in fertility.	2a
Although the treatment of varicocele in adolescents may be effective, there is a significant risk of overtreatment: the majority of boys with a varicocele will have no fertility problems later in life.	3
Varicocele repair was shown to be effective in men with oligospermia, a clinical varicocele and otherwise unexplained infertility.	1a

Recommendations	GR
Treat varicoceles in adolescents with progressive failure of testicular development documented by serial clinical examination.	B
Do not treat varicoceles in infertile men who have normal semen analysis and in men with a subclinical varicocele.	A
Treat varicoceles in men with a clinical varicocele, oligospermia and otherwise unexplained infertility in the couple.	A

• EAU Guidelines

- Έφηβοι με προοδευτική αποτυχία ανάπτυξης του όρχεως
- Υπογόνιμοι άνδρες με κλινική κισσοκήλη, ολιγοσπερμία, υπογονιμότητα > 2 έτη, χωρίς άλλο παράγοντα υπογονιμότητας
- Δεν συνιστάται σε υπογόνιμους άνδρες με φυσιολογικό σπερμοδιάγραμμα ή υποκλινική κισσοκήλη

- Μπορεί να οδηγεί και στη βελτίωση των αποτελεσμάτων από τη χρήση τεχνικών υποβοηθούμενης αναπαραγωγής, ή στην ανάγκη χρήσης πιο απλών μεθόδων, καθιστώντας την έτσι ελκυστική σαν πρώτη επιλογή ακόμη και πριν από αυτές

The role of varicocele repair in the new era of assisted reproductive technology

Cocuzza M, Cocuzza MA, Bragais FMP, Agarwal A.
Clinics. 2008;63:395-404.

- Κιρσοκήλη και αζωοσπερμία

[Clinics \(Sao Paulo\)](#). 2013;68 Suppl 1:89-98.

The role of varicocele treatment in the management of non-obstructive azoospermia.

[Inci K¹](#), [Gunay LM](#).


- Ρεαλιστική επιλογή ακόμη και σε ζευγάρια με γυναίκες μεγάλης ηλικίας

Microsurgical Varicocelelectomy for Infertile Couples With Advanced Female Age: Natural History in the Era of ART

JEANNE H. O'BRIEN, BEN BOWLES, KHALED M. KAMAL, KEITH JARVI, AND ARMAND ZINI *Journal of Andrology*, Vol. 25, No. 6, November/December 2004

- Πιο ενδεδειγμένη επιλογή από άποψη **κόστους - αποτελέσματος** και **κινδύνου θεραπείας** σε σχέση με την εξωσωματική

Schlegel PN. Is assisted reproduction the optimal treatment for varicocele-associated male infertility? A cost-effectiveness analysis. *Urology*. 1997;49:83–90.

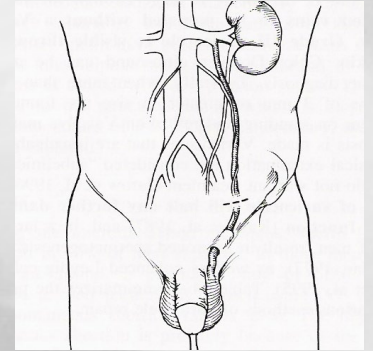
- 
- Μελλοντικά πιθανόν να αλλάξουν τα κριτήρια και οι ενδείξεις αντιμετώπισης της κίρσοκῆλης

ΑΝΟΙΚΤΕΣ ΧΕΙΡΟΥΡΓΙΚΕΣ ΤΕΧΝΙΚΕΣ

Οπισθοπεριτοναϊκή προσπέλαση

Υψηλή απολίνωση- τεχνική Palomo

- ανεύρεση της σπερματικής
πάνω από το έσω βουβωνικό στόμιο (ένας κλάδος)



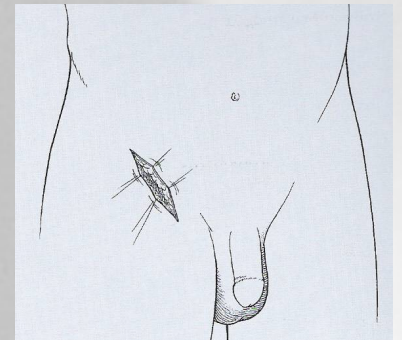
Βουβωνική προσπέλαση

Κλασσική βουβωνική- τεχνική Ivanissevich

- προσπέλαση των φλεβών στο βουβωνικό πόρο

Χαμηλή βουβωνική- τεχνική Bernardi

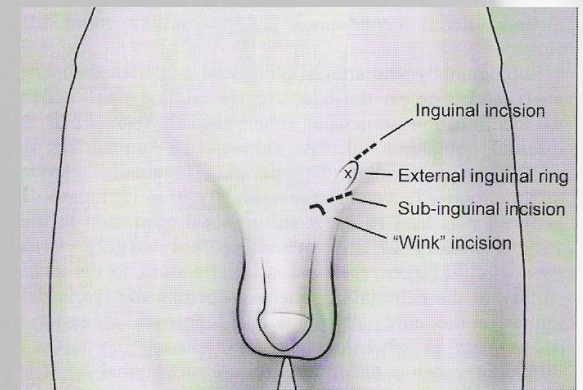
- προσπέλαση στο κατώτερο τμήμα του βουβωνικού πόρου

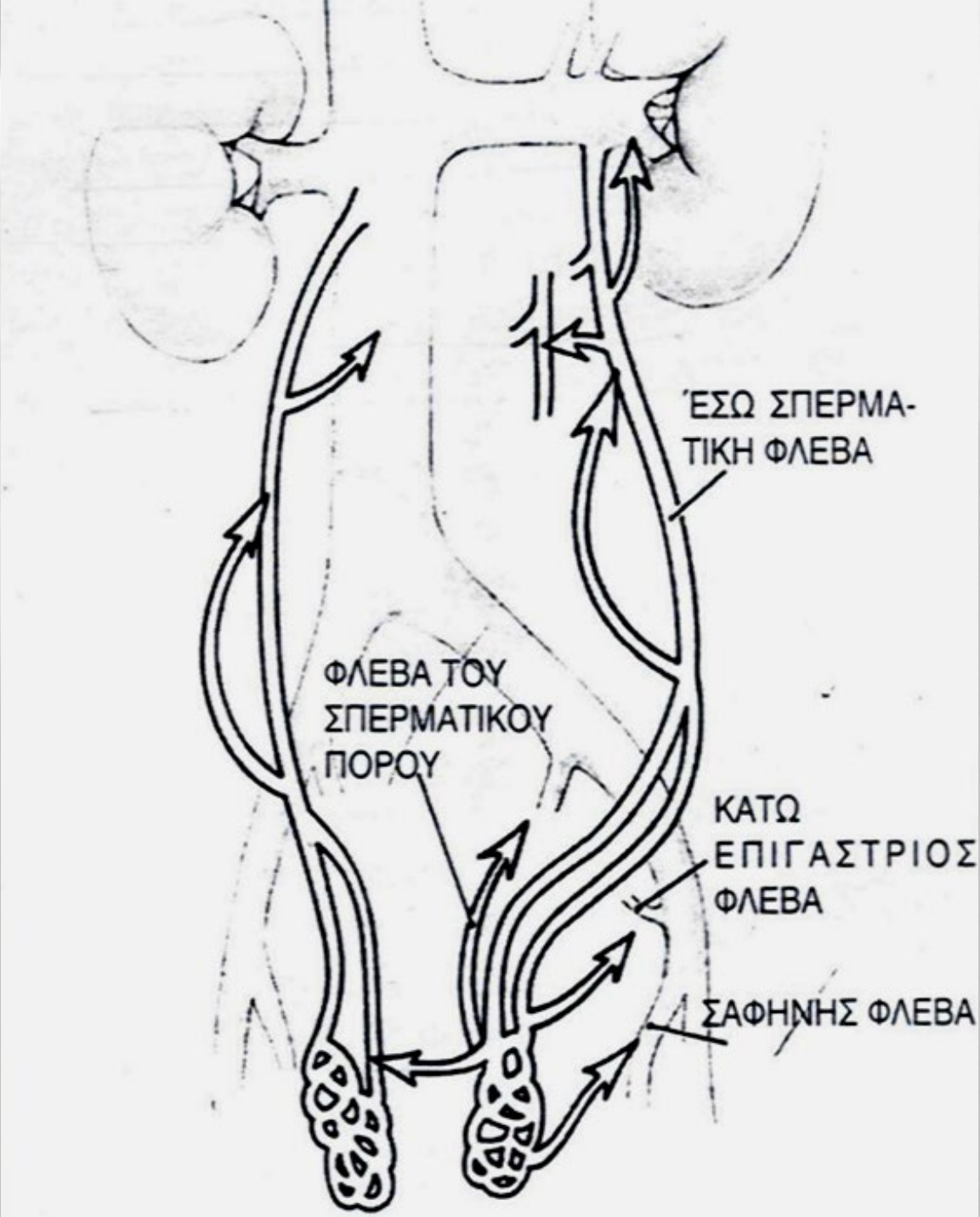


Υποβουβωνική προσπέλαση

Τεχνική Marmar

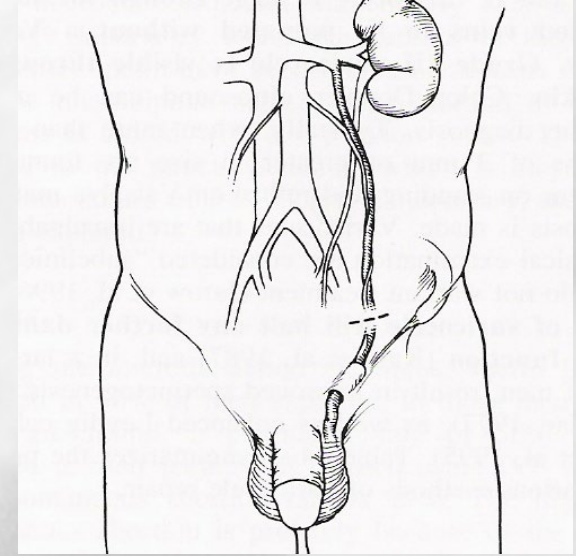
- προσπέλαση στον τόνο κάτω από
το έξω βουβωνικό στόμιο





Palomo

Εύκολη τεχνική, ανεύρεση της σπερματικής
πάνω από το έσω βουβωνικό στόμιο
(ένας κλάδος)



- Μη διατήρηση της ορχικής αρτηρίας – ατροφία όρχεως

-Υδροκήλη **7%**

- Υποτροπή **15-25%** λόγω υπολειπόμενων φλεβικών
επικοινωνιών σε επίπεδα κάτωθεν της απολίνωσης,

κυρίως των **έξω σπερματικών φλεβών**

Ivanissevich - Marmar

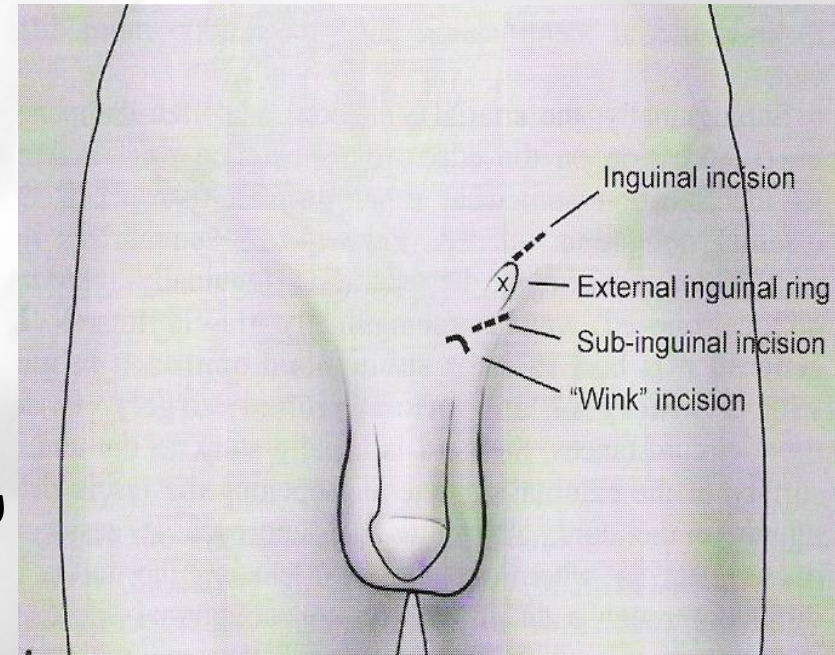
- Προσπέλαση των φλεβών στο βουβωνικό πόρο ή κάτω από αυτόν
- Σε συνδυασμό με απελευθέρωση του όρχεως (Marmar)



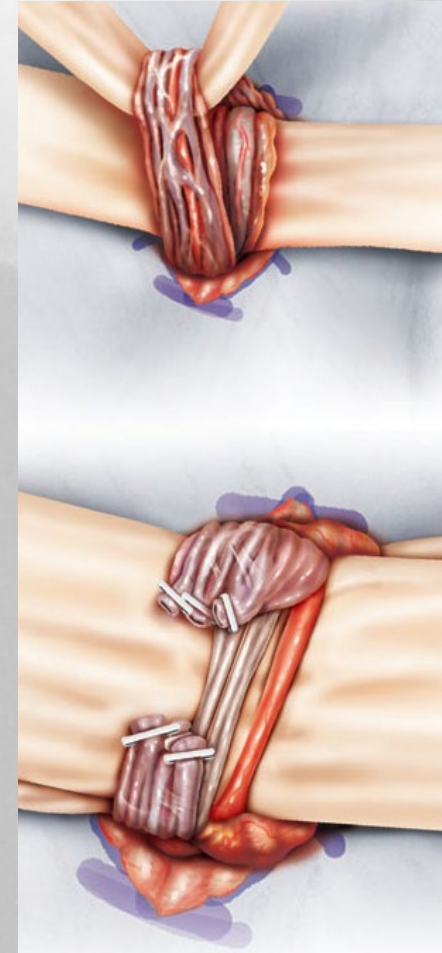
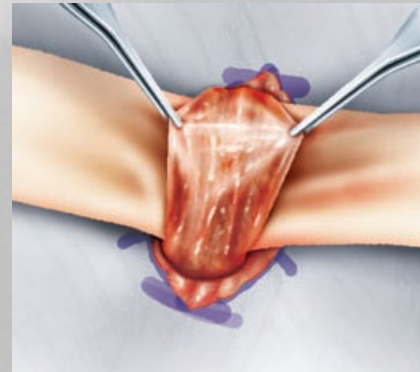
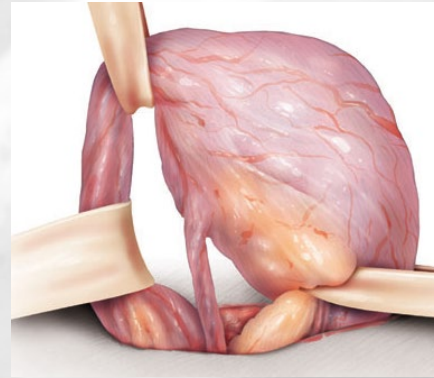
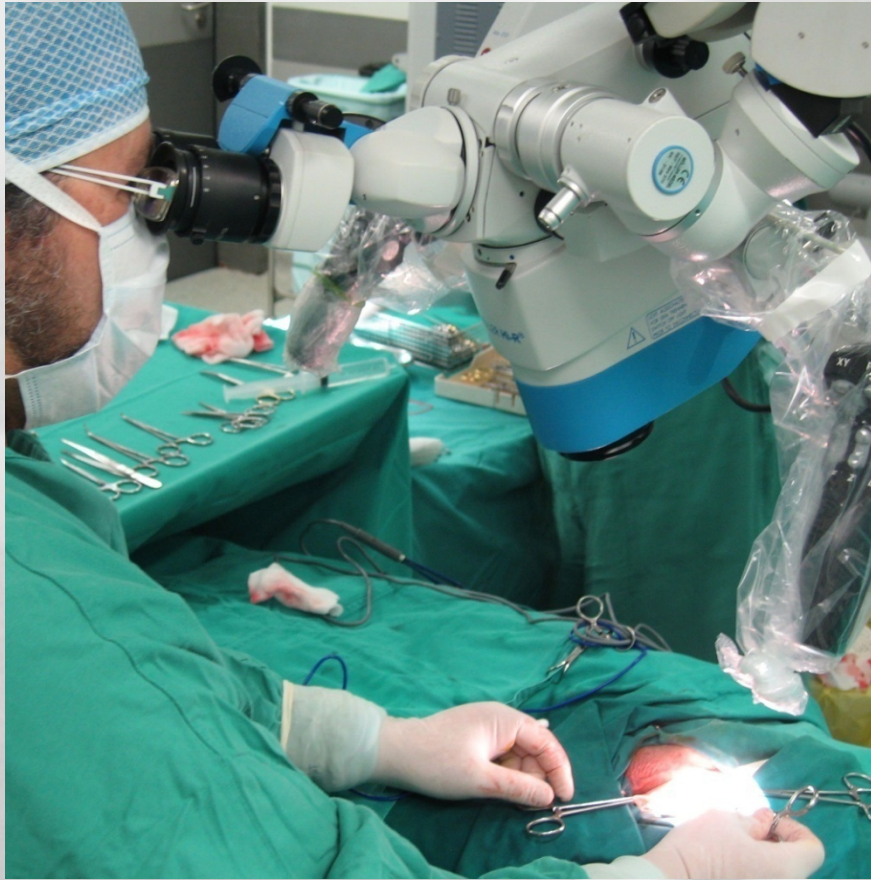Έλεγχος περισσότερων φλεβών, ελαχιστοποίηση παραμονής κίρσοκῆλης

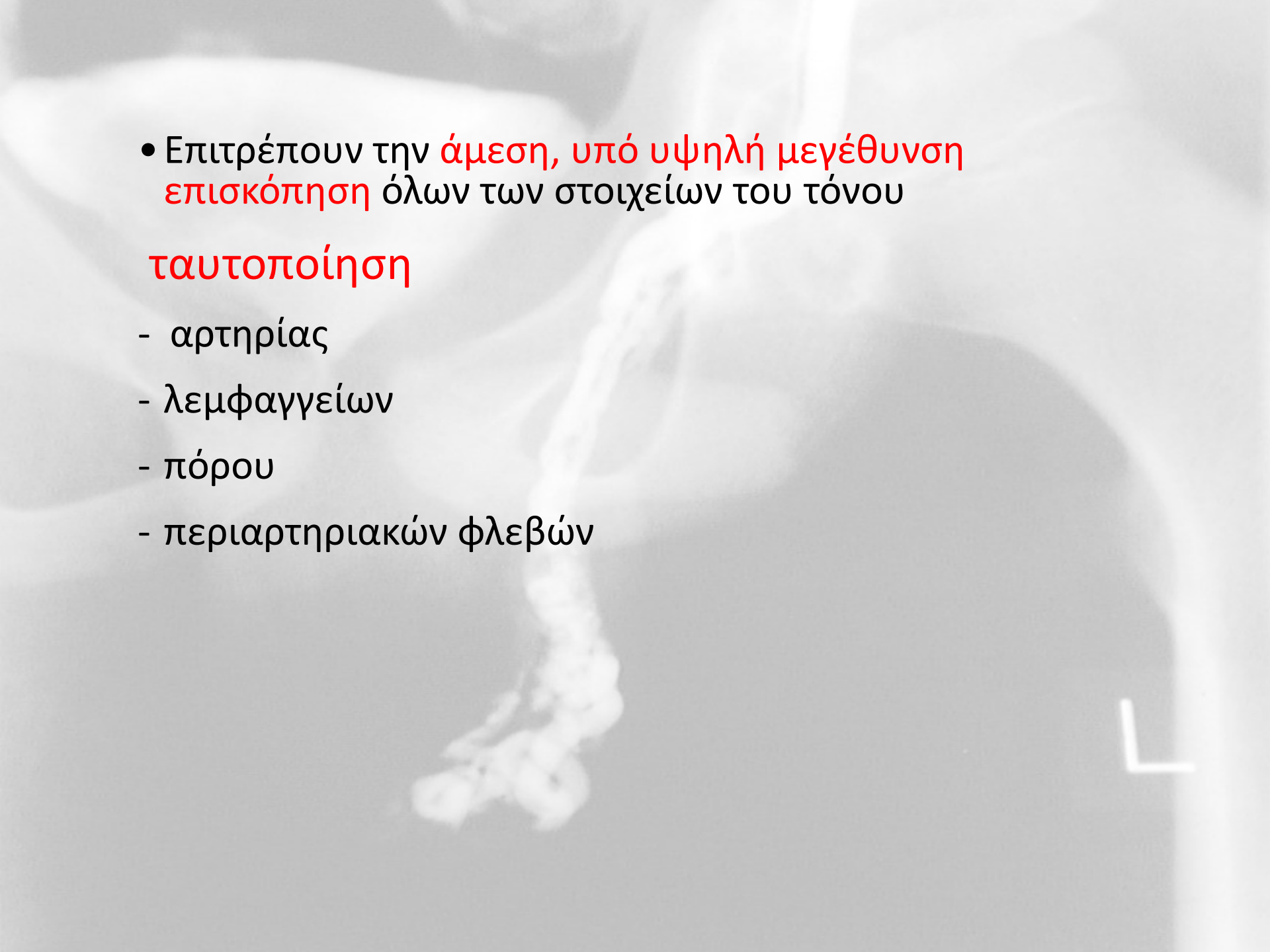
- Μη διατήρηση της ορχικής αρτηρίας και λεμφαγγείων

- Υδροκήλη 5-30%, υποτροπή 5-15%



Μικροχειρουργικές χαμηλές βουβωνικές και υποβουβωνικές επεμβάσεις με τη βοήθεια χειρουργικού μικροσκοπίου



- 
- Επιτρέπουν την **άμεση, υπό υψηλή μεγέθυνση επισκόπηση** όλων των στοιχείων του τόνου

ταυτοποίηση

- αρτηρίας
- λεμφαγγείων
- πόρου
- περιαρτηριακών φλεβών

Επιπλοκές

- 4,7% παροδικό άλγος
- 2% εκχύμωση
- 1,3% ψηλαφητή υποτροπή
- 1,4% υδροκήλη
- 1,3% υποτροπή στο U/S έλεγχο
- **0% ατροφία όρχεος**

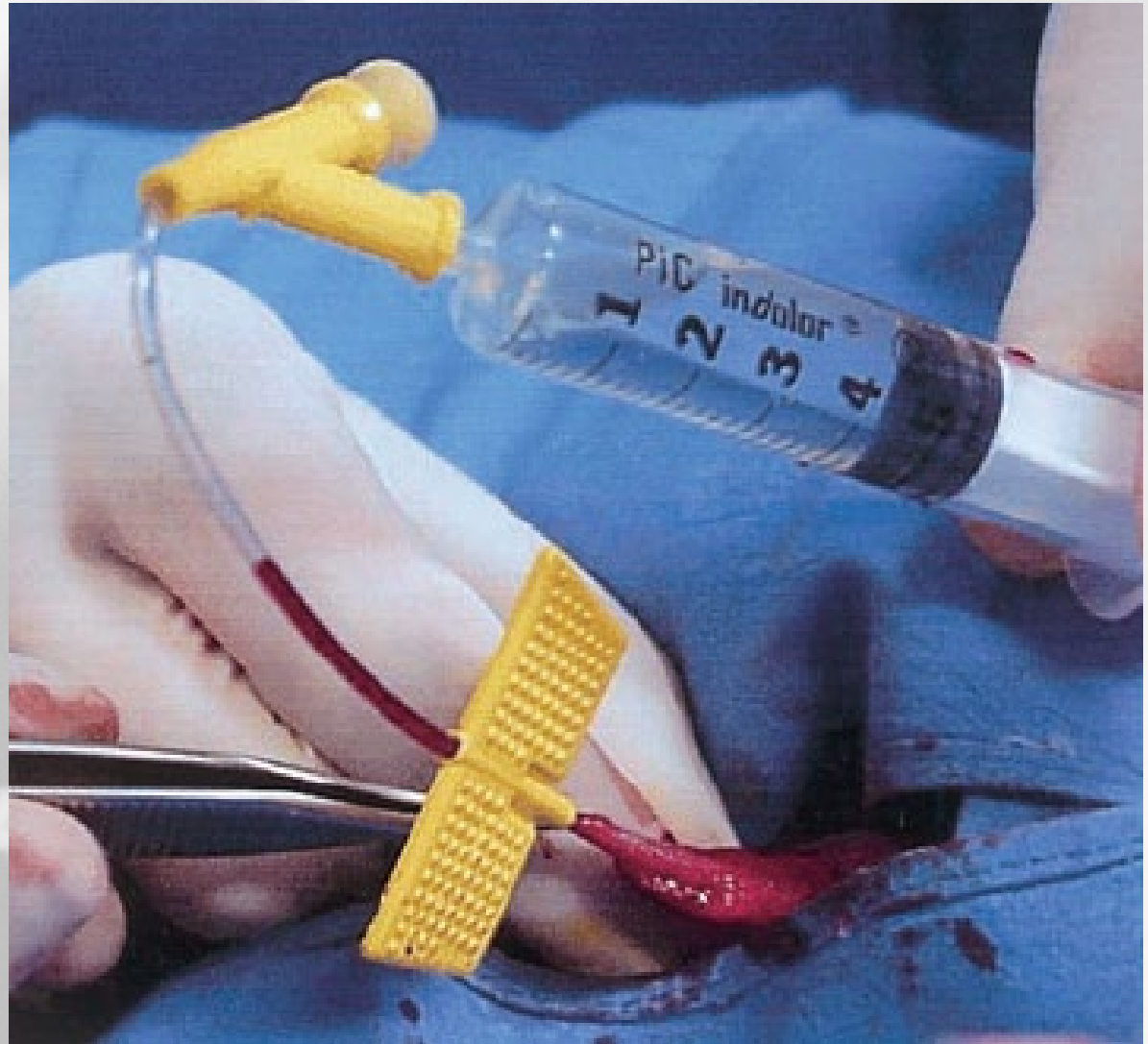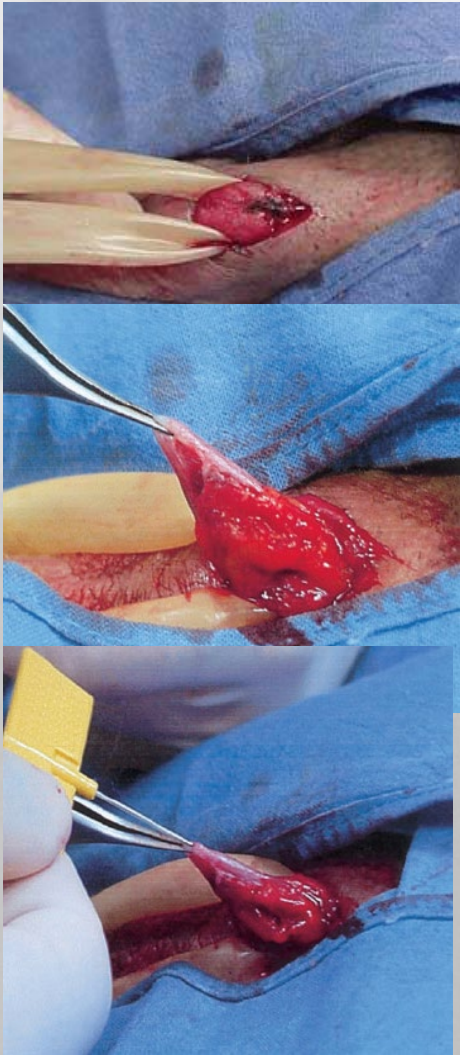Λαπαροσκοπική απολίνωση έσω σπερματικών φλεβών

- Πολύ υψηλό κόστος
- Απολίνωση στο ίδιο επίπεδο με Palomo (**έξω σπερματικές;**)
- Παρόμοιο ποσοστό παραμονής και υποτροπής, αναγνώριση της αρτηρίας λόγω της μεγέθυνσης
- Μικρή, τοπική επέμβαση ⇒ μεγάλη
- **Πιθανότητα σοβαρών επιπλοκών 7,59%**
τρώση αγγείων, νεύρων ή σπλάχνων
πνευμονική εμβολή
περιτονίτιδα, αιμορραγία

αμφοτερόπλευρη κίρσοκήλη, άλλη λαπαροσκοπική επέμβαση

Antegrade σκληροθεραπεία - τεχνική Tauber

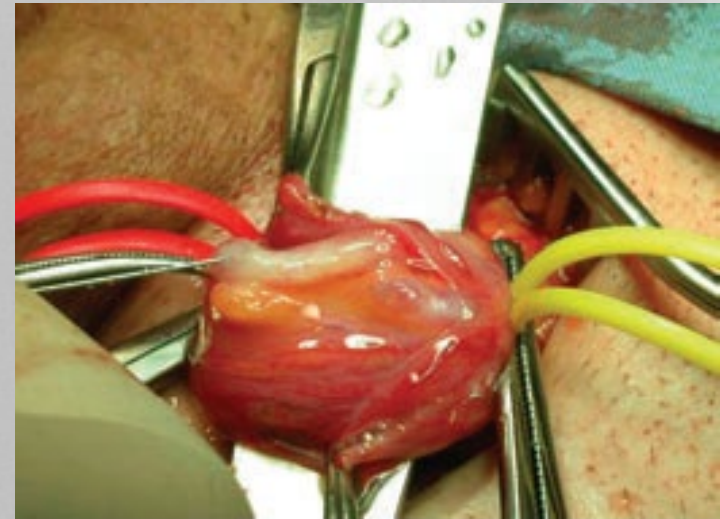
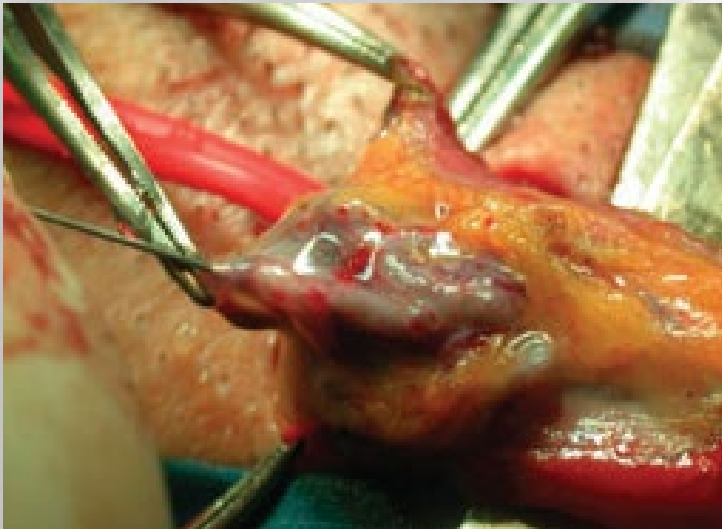
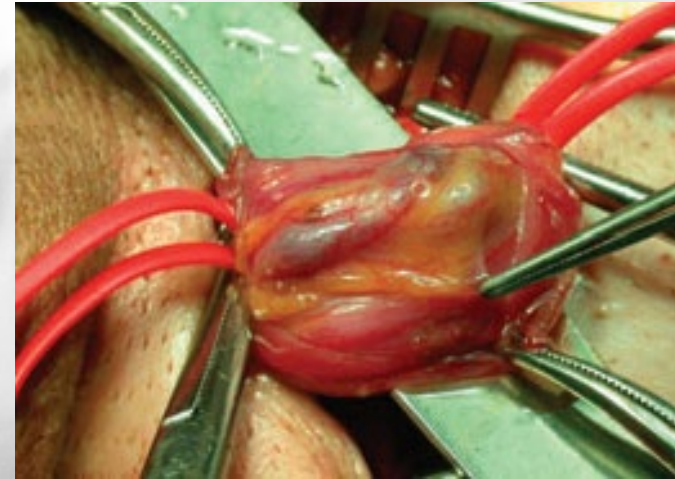
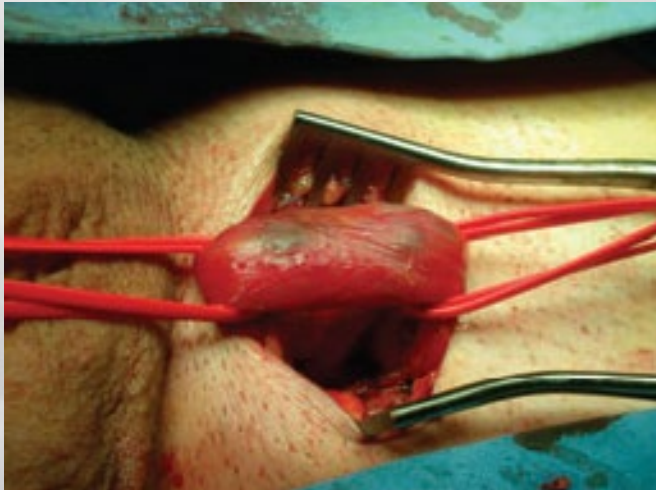
Φλεβογραφία και σκληροθεραπεία των σπερματικών φλεβών με έγχυση κατά τη φορά ροής με οσχεϊκή προσπέλαση Tauber 1988



- Απαιτείται φλεβογραφία
- Δεν γίνεται όταν υπάρχουν εκτός του τόνου διογκωμένες φλέβες με παλινδρόμηση, γιατί είναι αδύνατος ο καθετηριασμός τους με αυτή την προσπέλαση
- Στο 4% των περιπτώσεων δεν ανευρίσκεται φλέβα ικανής διαμέτρου για καθετηριασμό - χειρουργική προσπέλαση
- Επιπλοκές:
 - Αλλεργικές αντιδράσεις 0,1%
 - Χημική φλεγμονή του τόνου 3% (παροδική)
 - Σπάνια πνευμονική εμβολή
- Παραμένουσα κίρσοκήλη και υποτροπή 7-8%

Antegrade σκληροθεραπεία - τεχνική Colpi

Συνδυασμός υποβουβωνικής τεχνικής και antegrade σκληροθεραπείας Colpi 1999



• Όχι φλεβογραφία (όχι αλλεργίες, όχι ακτινοβολία)

• Επιπλοκές: υδροκήλη 0,6%

ορχίτιδα-φλεγμονή του τόνου 1,7%

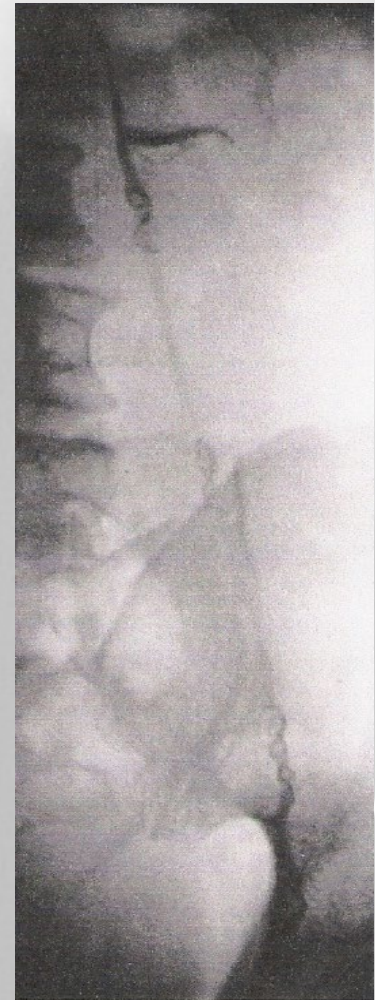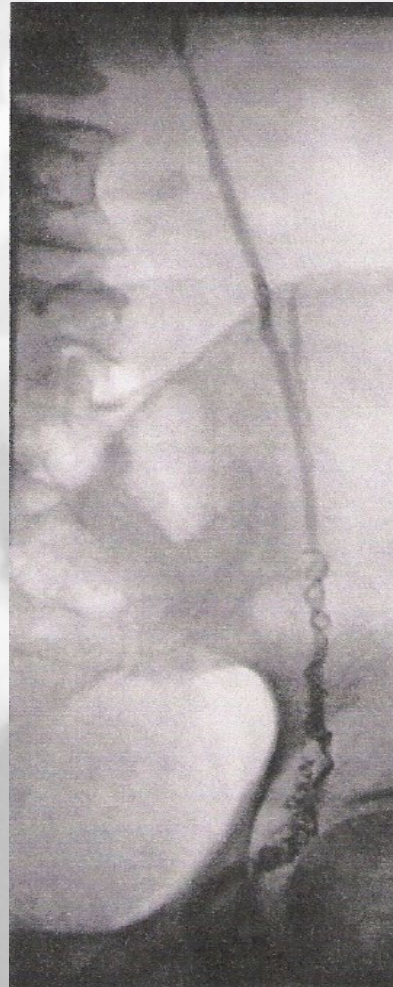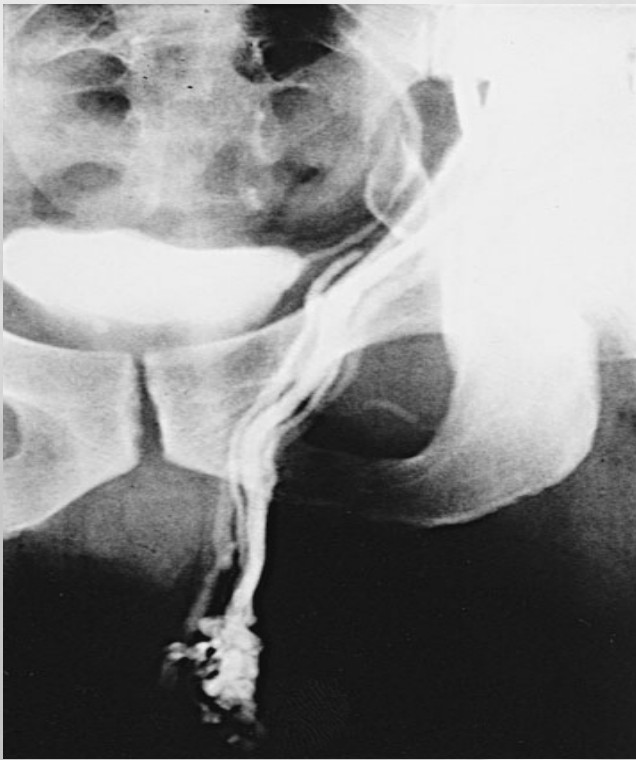μερική ορχική ατροφία 0,2%

κοκκιώματα οσχέου 0,4%

υποτροπή 8%

ΑΚΤΙΝΟΛΟΓΙΚΟΣ ΕΜΒΟΛΙΣΜΟΣ

Ακτινολογική τοποθέτηση μπαλονιού, σπειράματος ή έγχυση σκληρυντικής ουσίας μέσω φλεβογραφίας σπερματικής από τη μηριαία φλέβα



Προσπέλαση στη μηριαία φλέβα μέσω πολύ μικρής
δερματικής τομής και απόφραξη με μπαλόνι ή σπείραμα

- 1-3 ώρες

- 10-25% απαιτείται επέμβαση λόγω αδυναμίας
εμβολισμού

- σπάνιες αλλά σοβαρές επιπλοκές:

μετανάστευση εμβόλου (νεφρός, πνεύμονας)

τρώση ή θρόμβωση της μηριαίας φλέβας

αλλεργική αντίδραση στο σκιαγραφικό μέσον

Table 2. Postoperative recurrence and hydrocele formation rates among the techniques

Technique	Authors	n ^a	Recurrence, No. ^b (%)	Hydrocele, No. ^c (%)
Palomo	Çayan et al, 2000	232	65/434 (14.97)	19/241 (8.24)
	Watanabe et al, 2005	50	36/232 (15.51)	12/132 (9.09)
	Ghanem et al, 2004	109	6/50 (12)	5/50 (10)
	Yavetz et al, 2004	109	8/109 (7)	7/109 (6.4)
	Yavetz et al, 1992	43	15/43 (35)	NA
Microscopic Subinguinal	Watanabe et al, 2005	66	23/2184 (1.05)	9/2001 (0.44)
	Ghanem et al, 2004	304	0	0
	Jungwirth et al, 2001	272	0	5/304 (1.6)
	Orhan et al, 2005	65	4/272 (1.4)	1/272 (0.3)
	Kumar and Gupta, 2003	100	2/65 (3)	0
	Marmar and Kim, 1994	466	1/50 (2)	0
	Orhan et al, 2005	147	4/606 (0.82)	1/466 (0.2)
	Ito et al, 1993	56	1/147 (0.68)	0
Inguinal	Goldstein et al, 1992	56	2/56 (3.57)	0
	Çayan et al, 2000	382	4/382 (0.6)	0
	Çayan et al, 2000	236	5/236 (2.11)	1/143 (0.69)
	Watanabe et al, 2005	33	4/93 (4.3)	5/176 (2.84)
Laparoscopic	Mehan et al, 1992	51	2/33 (6.1)	1/33 (3.3)
	Enquist et al, 1994	14	NA	1/51 (2)
	Jarow et al, 1993	14	1/14 (7.14)	0
	Milad et al, 1996	46	1/46 (2.17)	0
	Milad et al, 1996	32	1/46 (2.17)	0
	Milad et al, 1996	32	NA	3/32 (9.4)
Radiologic embolization	Yavetz et al, 1992	51	13/102 (12.7)	NA
	Nabi et al, 2004	71	12/51 (24)	NA
	Nabi et al, 2004	71	1/51 (2)	NA
Macroscopic inguinal or subinguinal	Ross and Ruppman, 1993	565	16/608 (2.63)	41/565 (7.3)
	Yavetz et al, 1992	43	0	41/565 (7.3)
	Yavetz et al, 1992	43	16/43 (37)	NA

Abbreviation: NA, not applicable.

^a Reported number of patients in the series.

^b Reported number of patients who were examined for postoperative recurrence.

^c Reported number of patients who were examined for postoperative hydrocele.

Table 1. Postoperative spontaneous pregnancy rates among the techniques

Technique	Authors	n ^a	Pregnancies, No. ^b (%)
Palomo	Çayan et al, 2000	232	444/1178 (37.69)
	Menchini-Fabris et al, 1985	324	47/140 (33.57)
	Madgar et al, 1995	25	11/25 (44)
	Watanabe et al, 2005	50	18/50 (35.8)
	Shlansky-Goldberg et al, 1997	149	50/149 (34)
	Nieschlag et al, 1993	38	11/38 (29)
	Hirokawa et al, 1993	58	32/58 (55.2)
	Rageth et al, 1992	55	23/55 (42)
	Cockett et al, 1984	56	14/56 (25)
	Baker et al, 1985	283	127/283 (45)
Microscopic Subinguinal	Watanabe et al, 2005	66	981/2337 (41.97)
	Jungwirth et al, 2001	272	34/66 (50.9)
	Orhan et al, 2005	65	130/272 (48)
	Kumar and Gupta, 2003	100	22/65 (33)
	Kamal et al, 2001	159	17/50 (34)
	Kamal et al, 2001	159	76/159 (48)
	Marmar and Kim, 1994	466	186/466 (35.6)
	Perimenis et al, 2001	146	67/146 (46.6)
	Orhan et al, 2005	147	60/147 (41)
	Ito et al, 1993	31	17/31 (56)
Inguinal	Goldstein et al, 1992	357	152/357 (43)
	Çayan et al, 2000	236	57/133 (42.85)
	Çayan et al, 2002	540	163/445 (36.6)
			40/133 (30.07)
Laparoscopic	Watanabe et al, 2005	33	12/30 (40.4)
	Mehan et al, 1992	51	16/38 (42)
	Enquist et al, 1994	14	2/14 (14.3)
	Jarow et al, 1993	19	5/19 (26)
	Milad et al, 1996	32	5/32 (16)
			167/503 (33.2)
Radiologic embolization	Yavetz et al, 1992	51	10/51 (20.6)
	Nabi et al, 2004	71	18/45 (40)
	Shlansky-Goldberg et al, 1997	197	77/197 (39)
	Ferguson et al, 1995	87	29/87 (33)
	Nieschlag et al, 1993	33	11/33 (33)
	Vermeulen et al, 1986	90	22/90 (24)
Macroscopic inguinal			116/322 (36)
	Newton et al, 1980	149	50/149 (34)
	Marks et al, 1986	130	50/130 (39)
	Yavetz et al, 1992	43	16/43 (38.2)

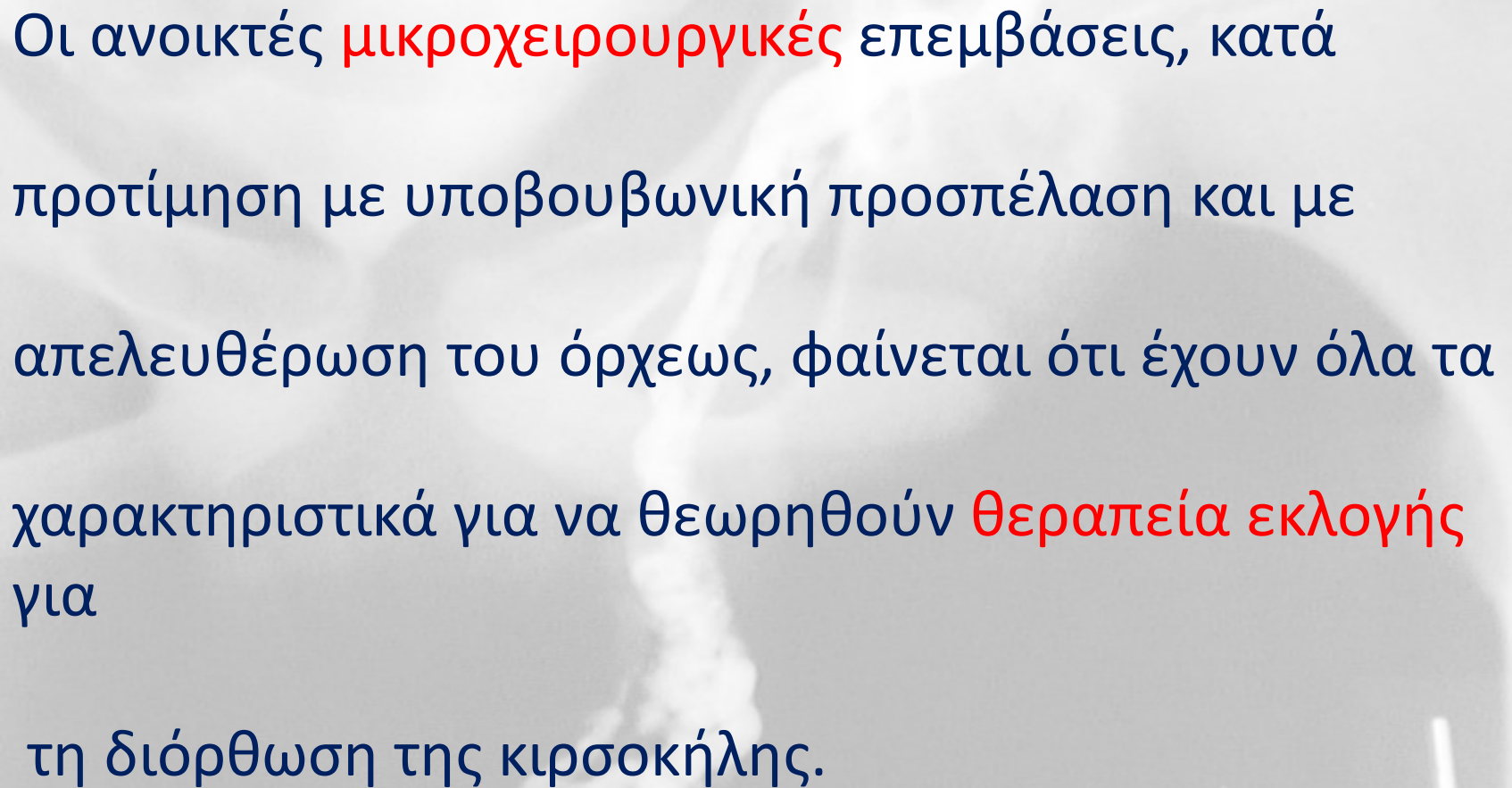
^a Reported number of patients in the series.

^b Reported number of patients who were assessed for spontaneous pregnancy.

Ποσοστά
αυθόρμητης
εγκυμοσύνης

Table 9: Recurrence and complication rates associated with treatments for varicocele

Treatment	Ref.	Recurrence/ persistence %	Complication rates
Antegrade sclerotherapy	18	9	Complication rate 0.3-2.2%: testicular atrophy, scrotal haematoma, epididymitis, left-flank erythema
Retrograde sclerotherapy	19	9.8	Adverse reaction to contrast medium, flank pain, persistent thrombophlebitis, vascular perforation
Retrograde embolisation	20,21	3.8-10	Pain due to thrombophlebitis, bleeding haematoma, infection, venous perforation, hydrocele, radiological complication (e.g., reaction to contrast media), misplacement or migration of coils, retroperitoneal haemorrhage, fibrosis, ureteric obstruction
<i>Open operation</i>			
Scrotal operation		-	Testicular atrophy, arterial damage with risk of devascularisation and testicular gangrene, scrotal haematoma, postoperative hydrocele
Inguinal approach	22	13.3	Possibility of missing out a branch of testicular vein
High ligation	23	29	5-10% incidence of hydrocele (< 1%)
Microsurgical inguinal or subinguinal	24,25	0.8-4	Postoperative hydrocele arterial injury, scrotal haematoma
Laparoscopy	26,27	3-7	Injury to testicular artery and lymph vessels; intestinal, vascular and nerve damage; pulmonary embolism; peritonitis; bleeding; postoperative pain in right shoulder (due to diaphragmatic stretching during pneumoperitoneum); pneumoscrotum: wound infection



Οι ανοικτές **μικροχειρουργικές** επεμβάσεις, κατά
προτίμηση με υποβουβωνική προσπέλαση και με
απελευθέρωση του όρχεως, φαίνεται ότι έχουν όλα τα
χαρακτηριστικά για να θεωρηθούν **θεραπεία εκλογής**
για
τη διόρθωση της κισσοκήλης.



Σας ευχαριστώ πολύ