

**ΑΝΔΡΑΣ 74 ΕΤΩΝ**

**ΑΡΙΣΤΕΡΑ ΝΕΦΡΟ-ΟΥΡΗΤΗΡΕΚΤΟΜΗ ΛΟΓΩ ΚΑΡΚΙΝΩΜΑΤΟΣ**

**ΜΕΤΑΒΑΤΙΚΟΥ ΕΠΙΘΗΛΙΟΥ ΣΤΟΝ ΑΡΙΣΤΕΡΟ ΟΥΡΗΤΗΡΑ ΠΡΟ 7 ΕΤΙΑΣ.**

**ΜΑΚΡΟΣΚΟΠΙΚΗ ΑΙΜΑΤΟΥΡΙΑ ΑΠΟ ΔΙΜΗΝΟΥ.**

**ΚΥΤΑΡΟΛΟΓΙΚΗ ΟΥΡΩΝ ΑΡΝΗΤΙΚΗ.**

ID:  
Name:

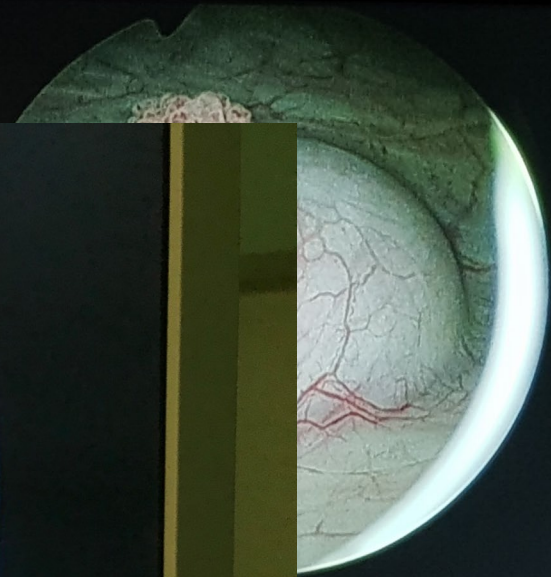
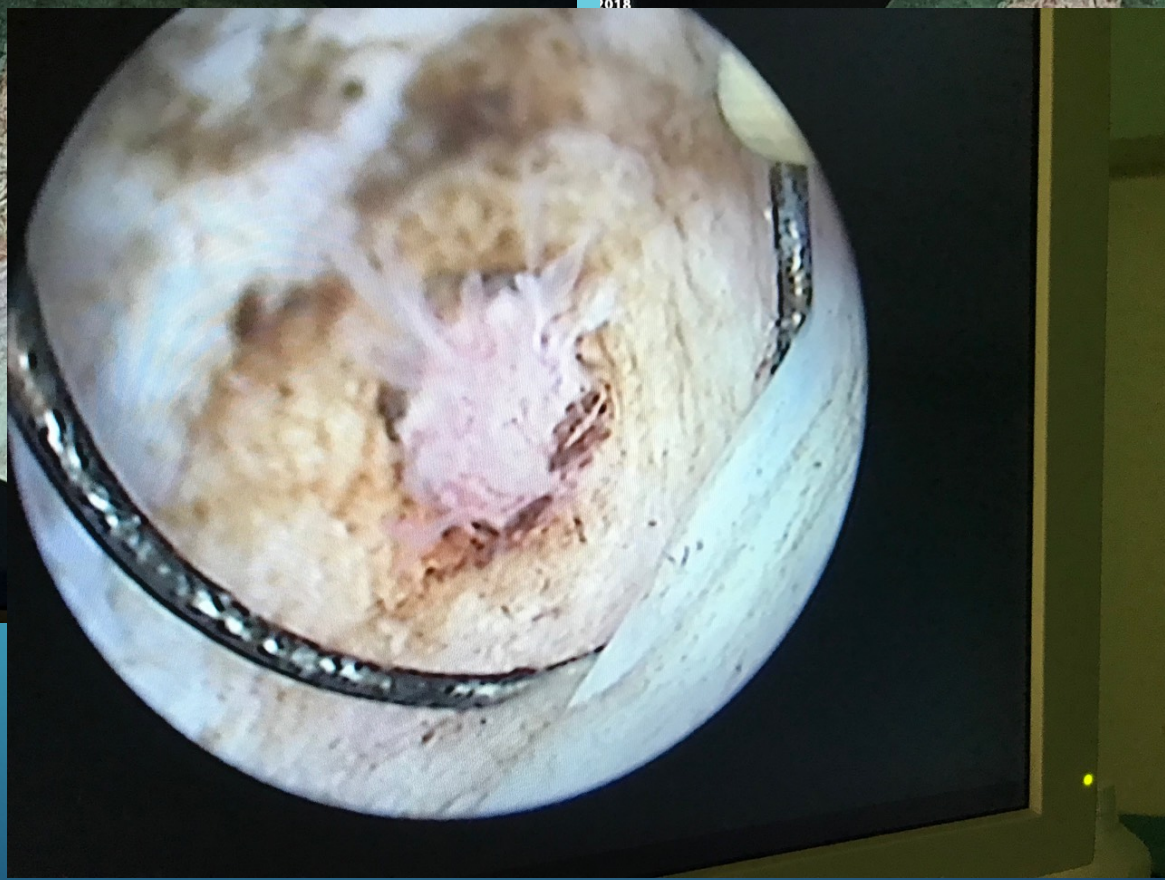
Sex: Age:  
D.O.B.:  
24/10/2018  
08:52:22

■ ■ ■ / --- (0/1)  
Eh:A3 Cm:1

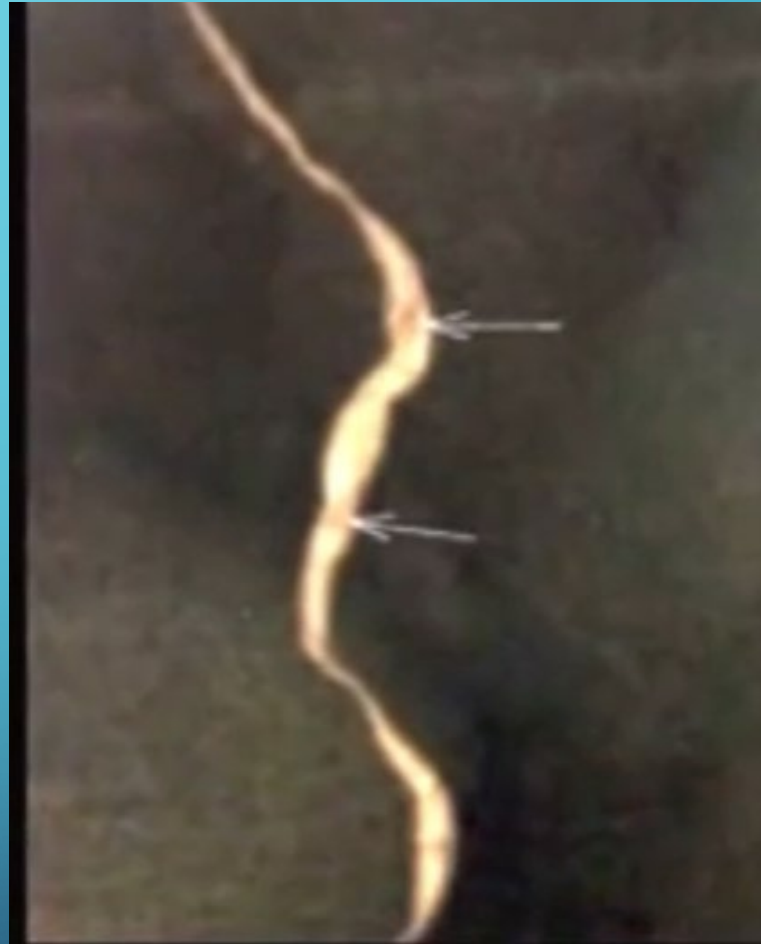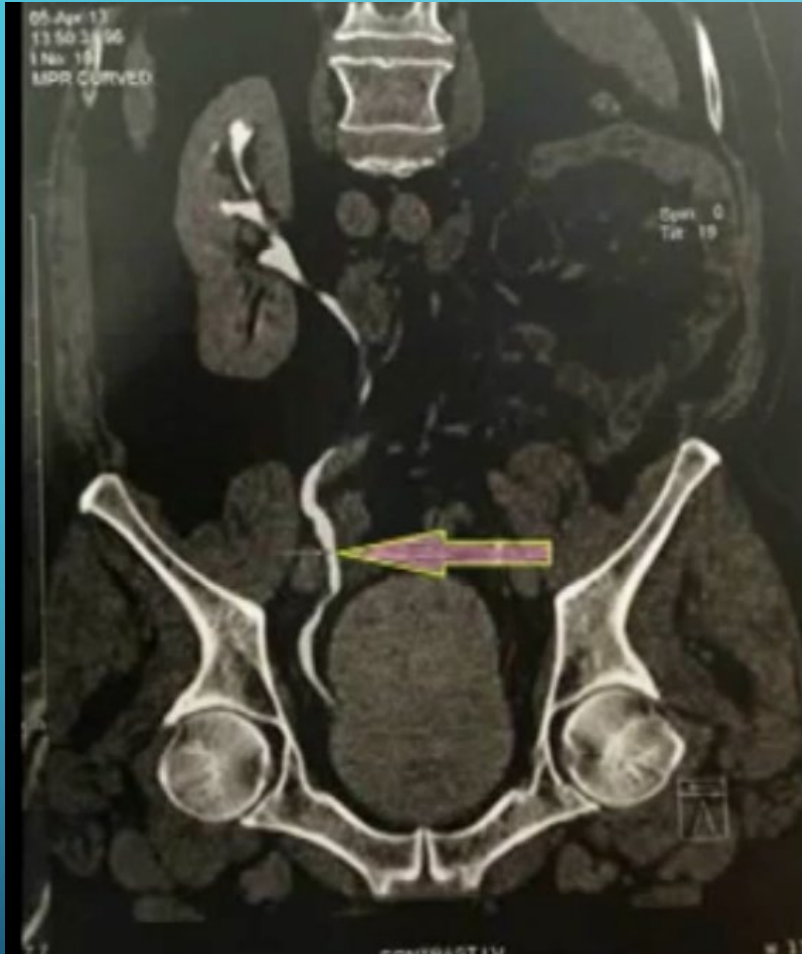Comment:

WHT BAL incomplete E311  
Adjust WHT BAL

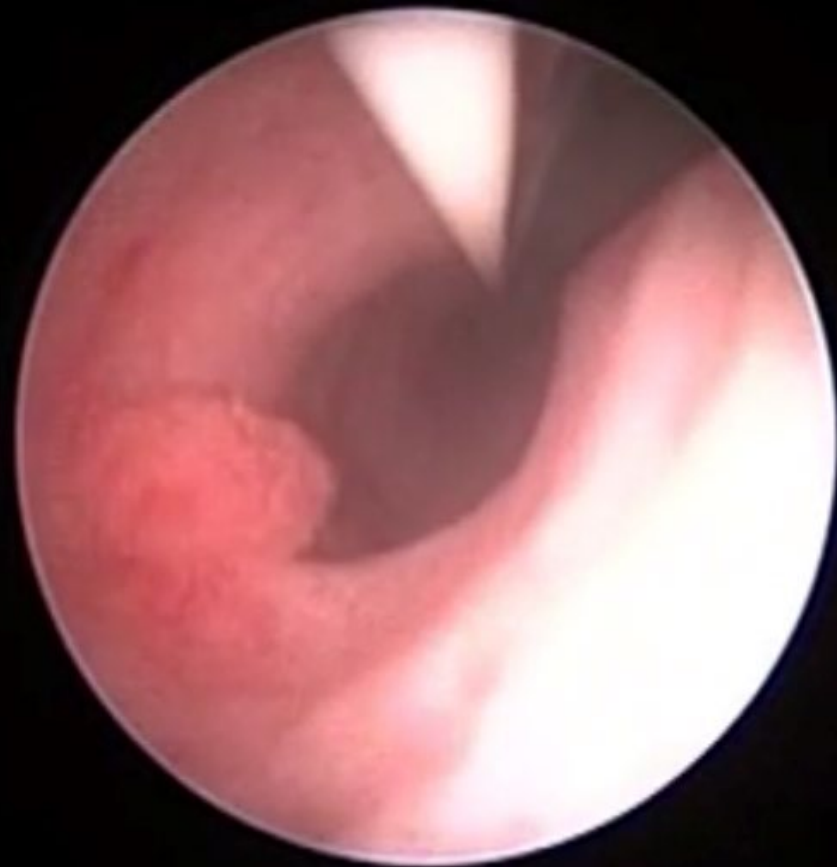Age:  
2018







**2 ΣΥΡΜΑΤΑ ΕΞΑΣΦΑΛΙΖΟΥΝ ΚΑΛΥΤΕΡΗ**



**ΕΚΤΑΣΗ ΚΑΙ ΑΚΑΜΨΙΑ ΤΟΥ ΟΥΡΗΤΗΡΑ**

